

# Tratamiento Interceptivo

Clase III

Paciente de 8 años de edad

Clase III oseodentaria

Dentición mixta

Mordida cruzada anterior

Sobremordida

Objetivos de la primera fase:

Corregir mordida cruzada anterior

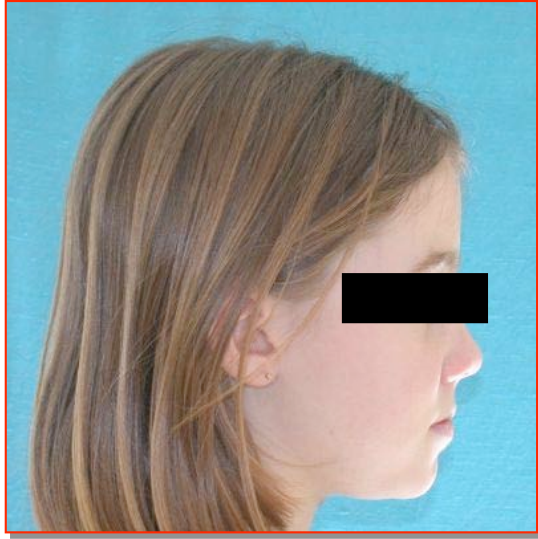Disminuir discrepancias esqueléticas

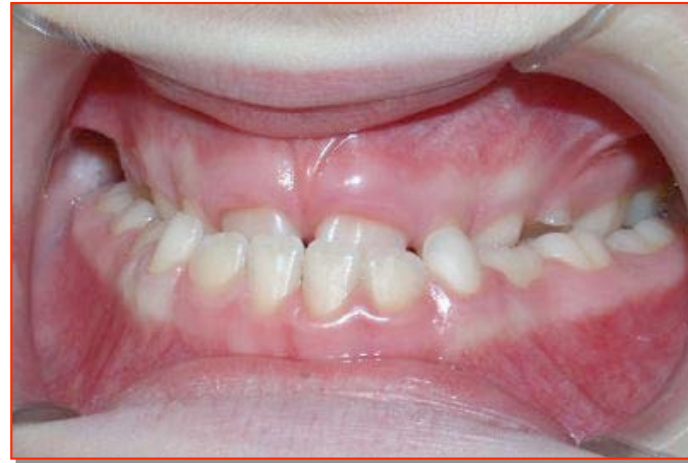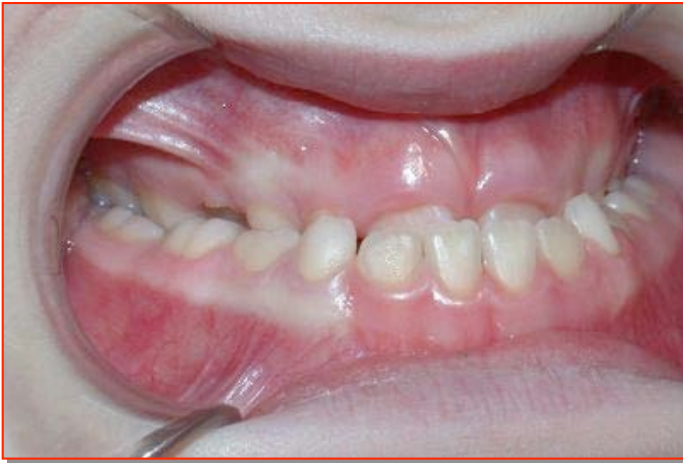Primera fase de tratamiento:

Disyuntor tipo Hyrax

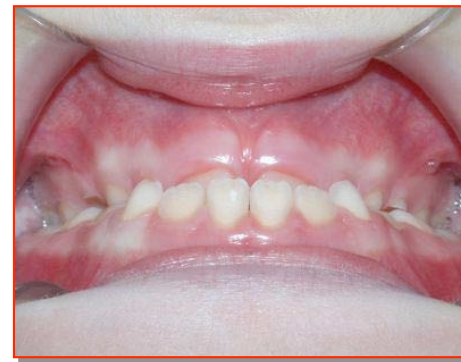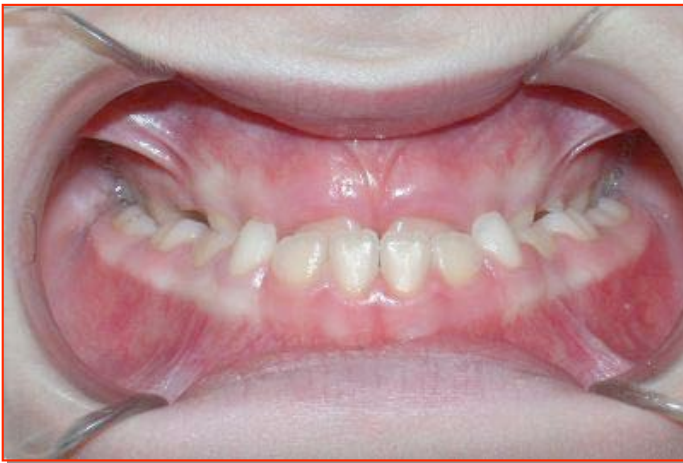Máscara facial

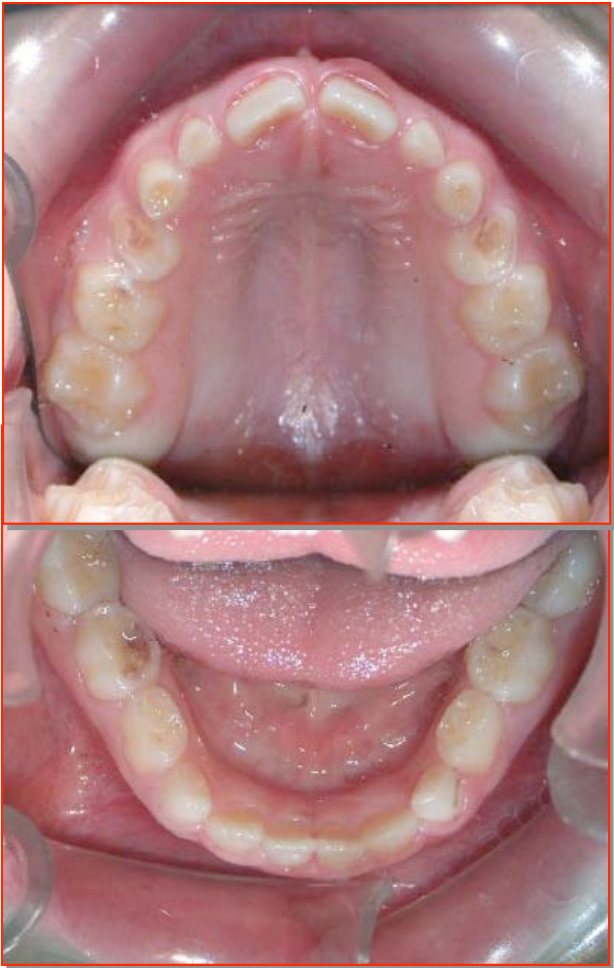Necesitará segunda fase de tratamiento al finalizar el recambio de dientes



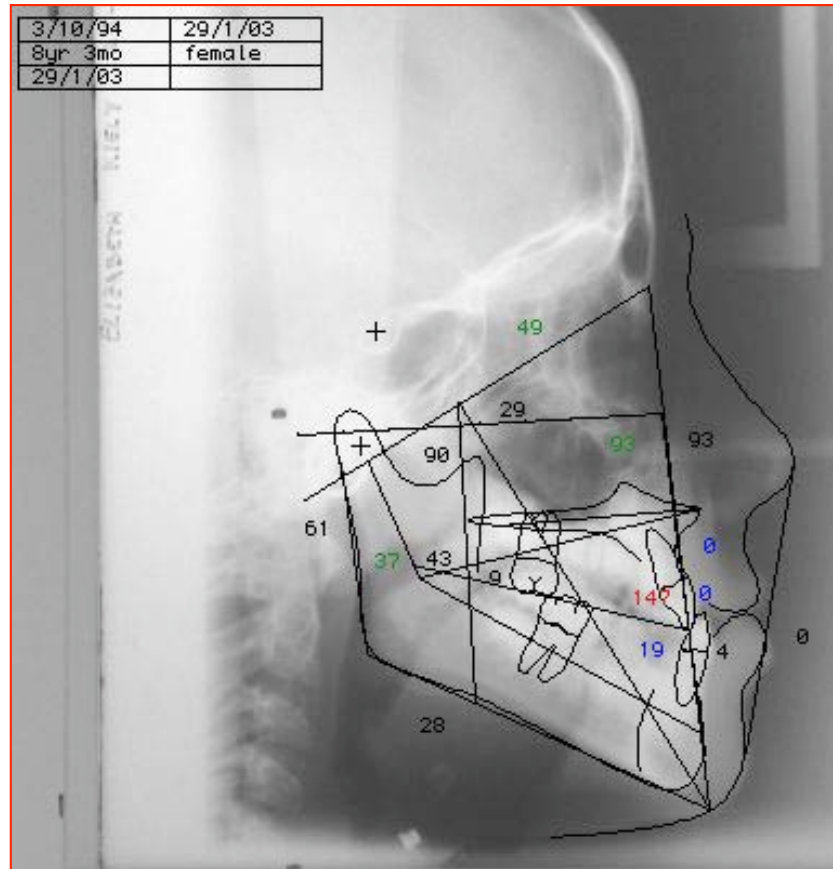


Mordida invertida  
Sobremordida

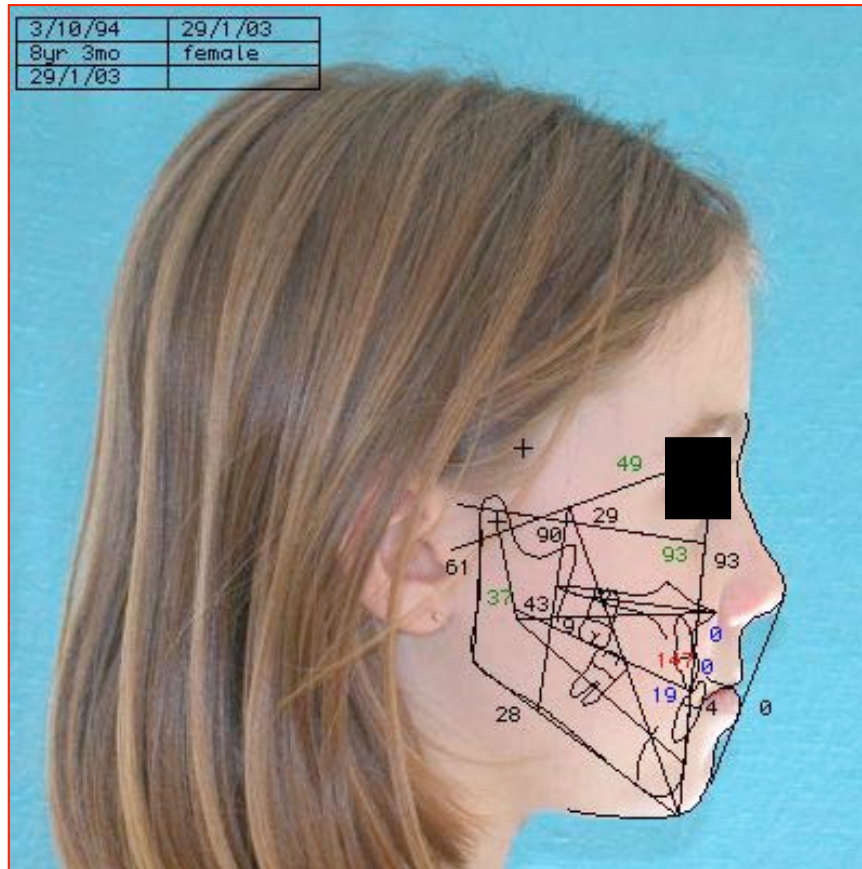




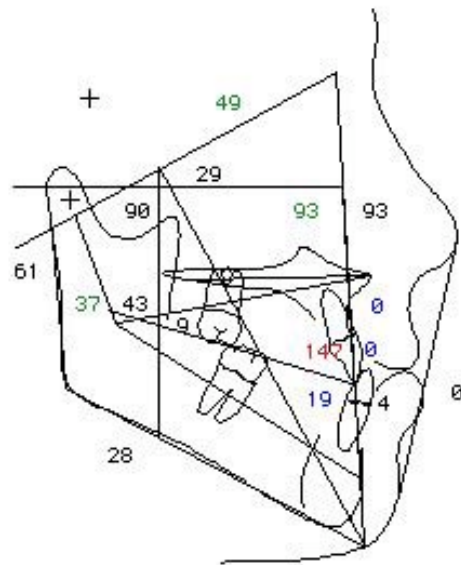
# ESTUDIO CEFALOMÉTRICO



# CLASE III ESQUELÉTICA

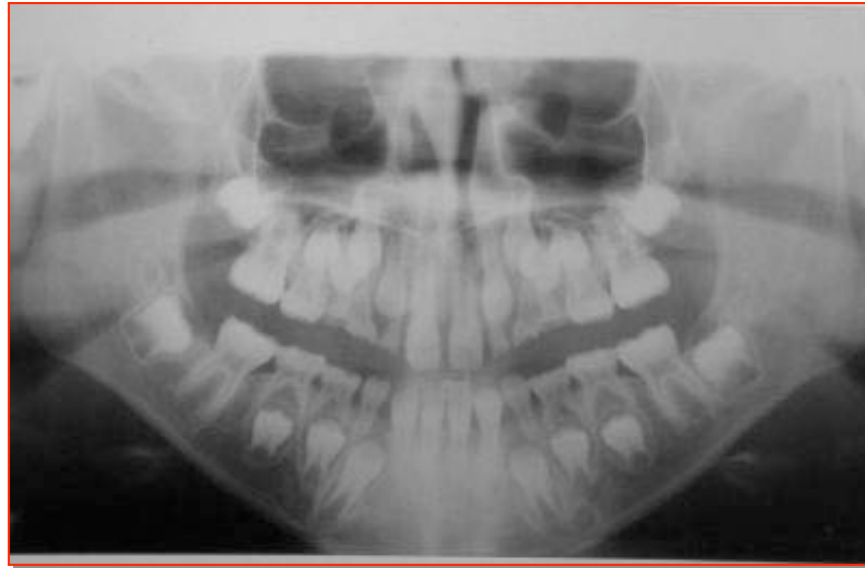

3/10/94	29/1/03
8yr 3mo	female
29/1/03	



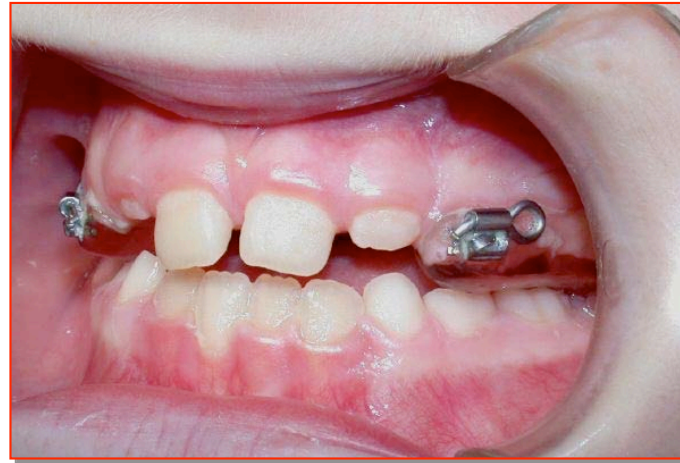
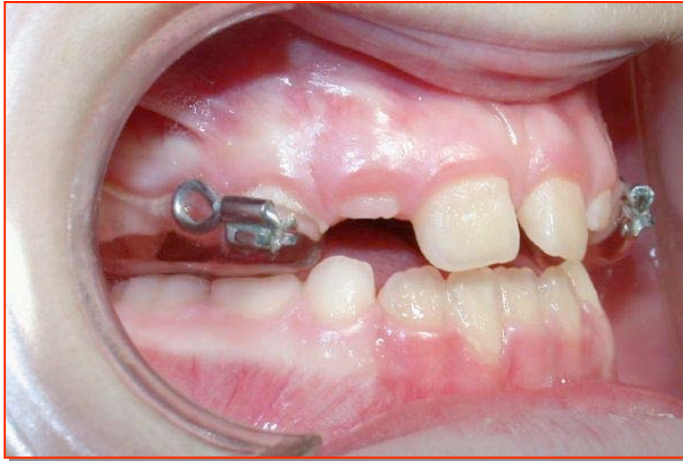
# ORTOPANTOMOGRAFÍA

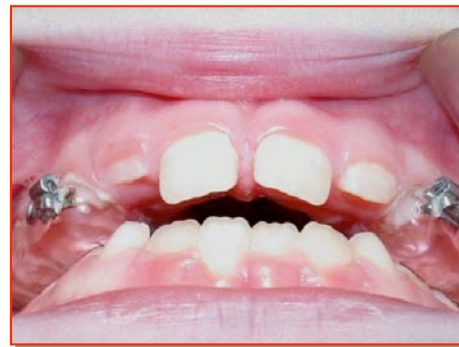
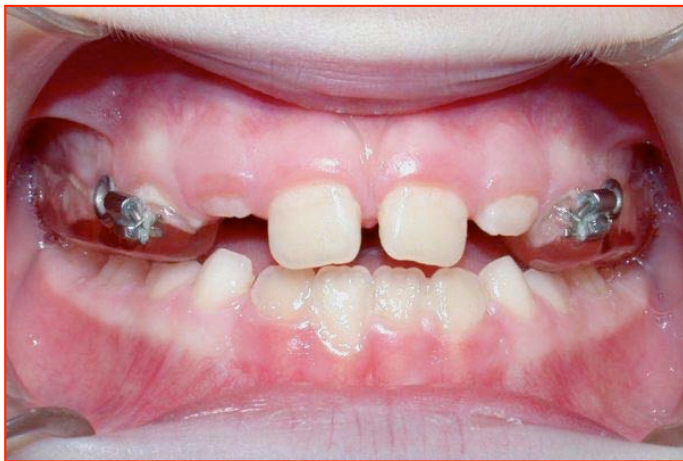
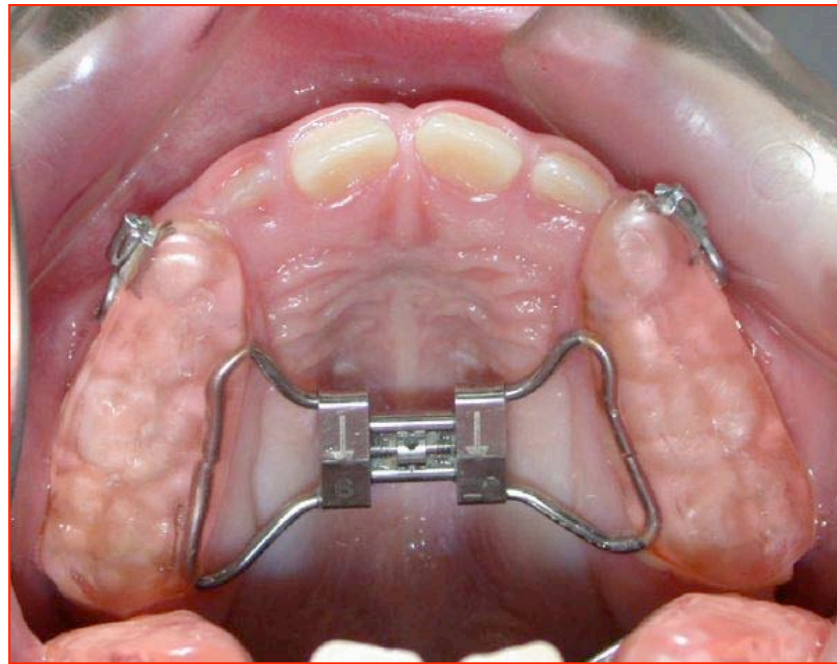
DENTICIÓN MIXTA

## TRATAMIENTO INTERCEPTIVO I :



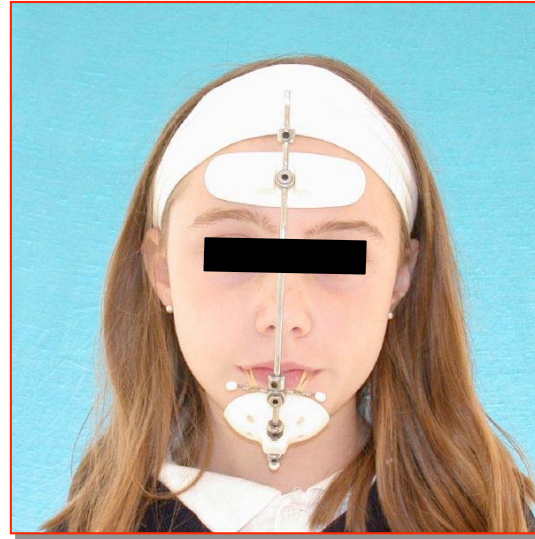
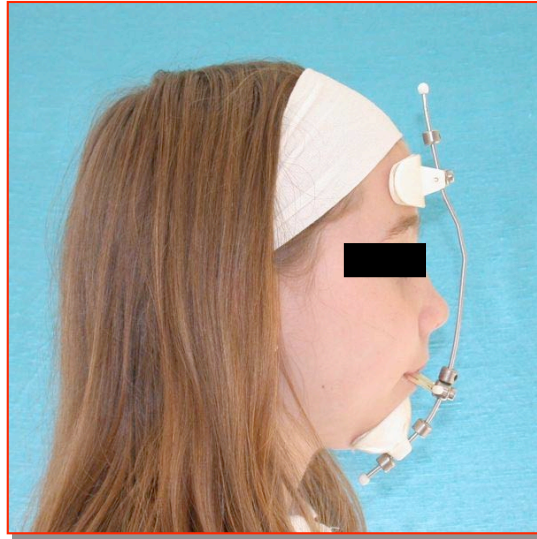
## DISYUNTOR TIPO HYRAX



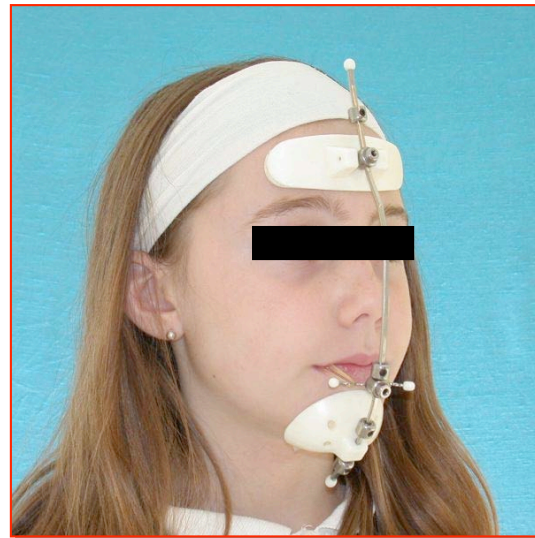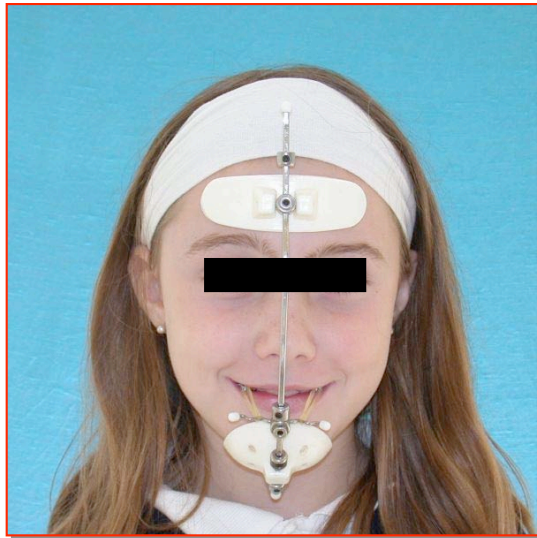


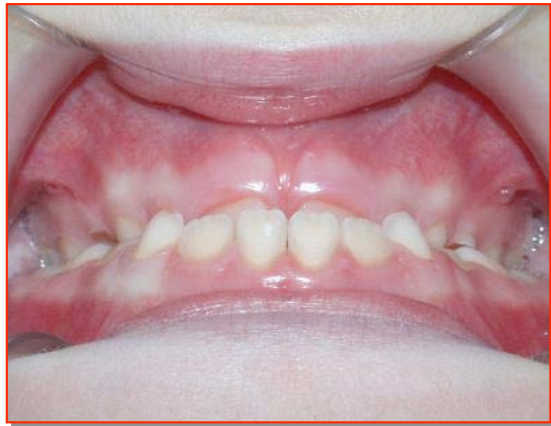DISYUNTOR TIPO HYRAX

## TRATAMIENTO INTERCEPTIVO II :

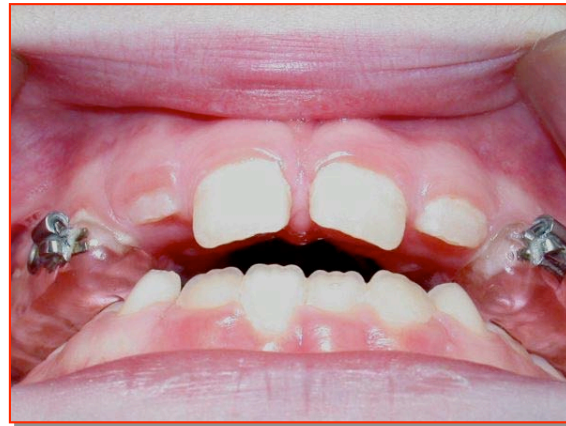

MÁSCARA FACIAL



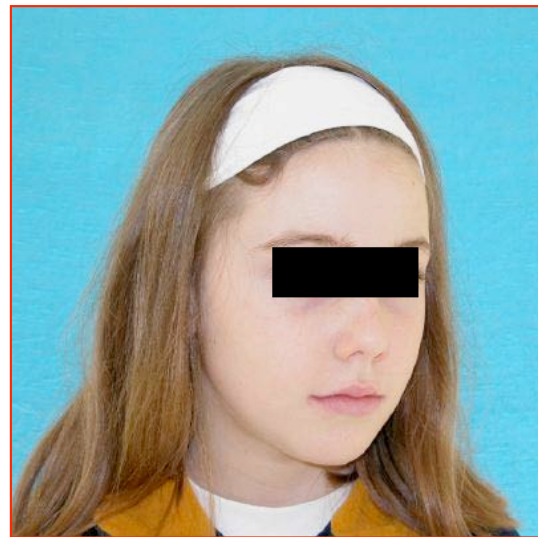
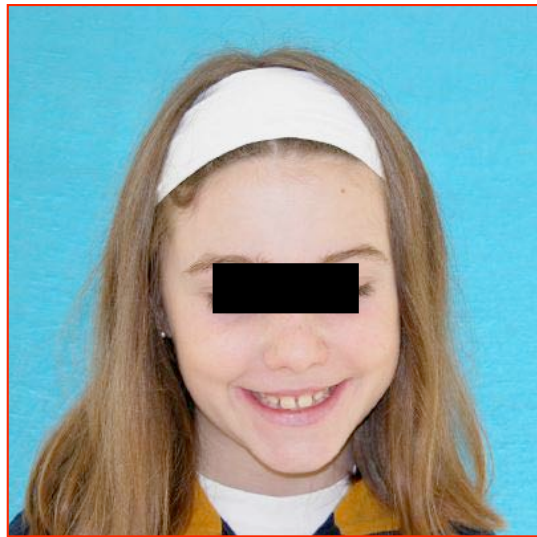
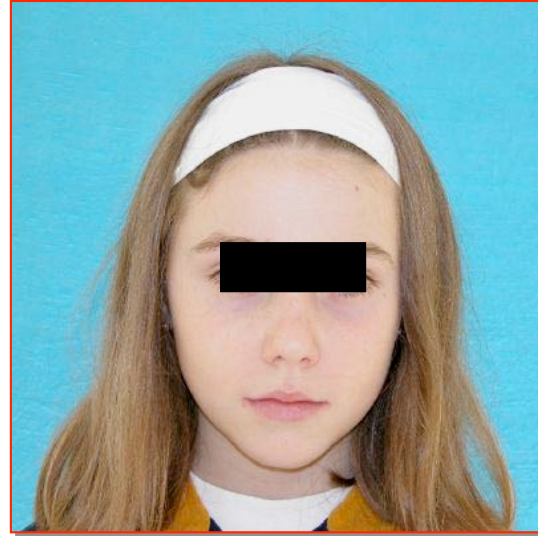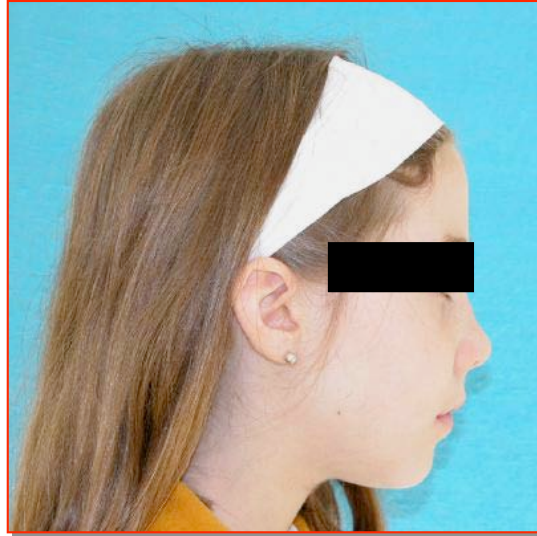INICIAL

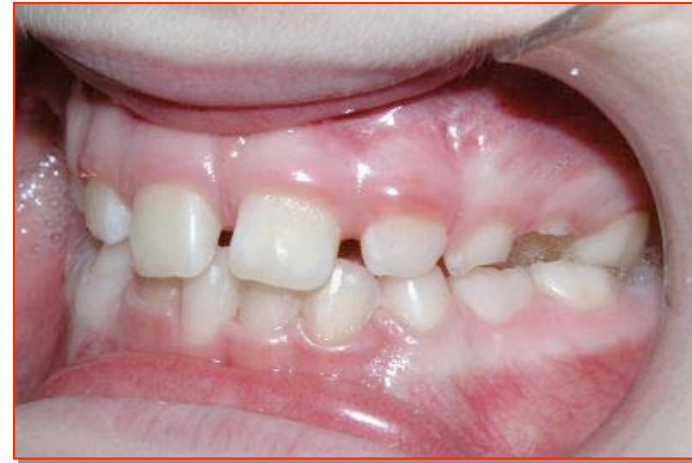
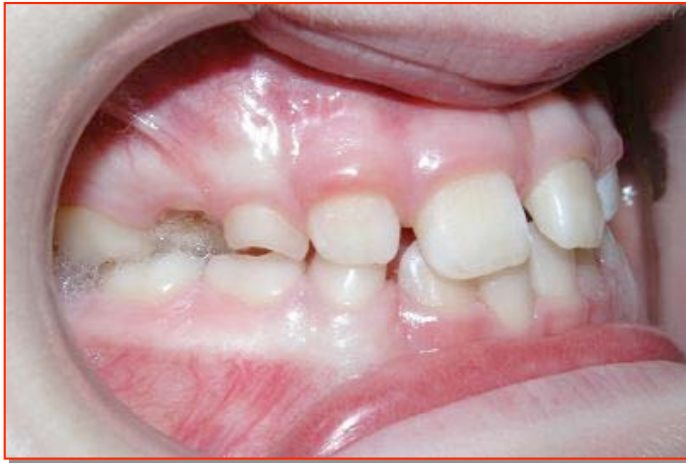
FINAL DE LA PRIMERA FASE

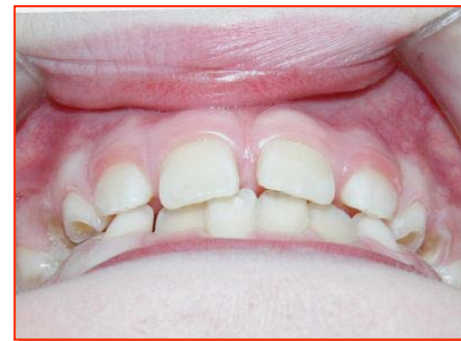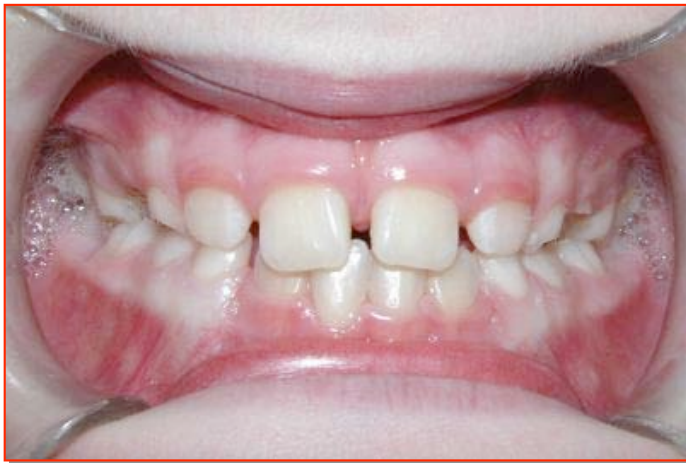# FINAL PRIMERA FASE I



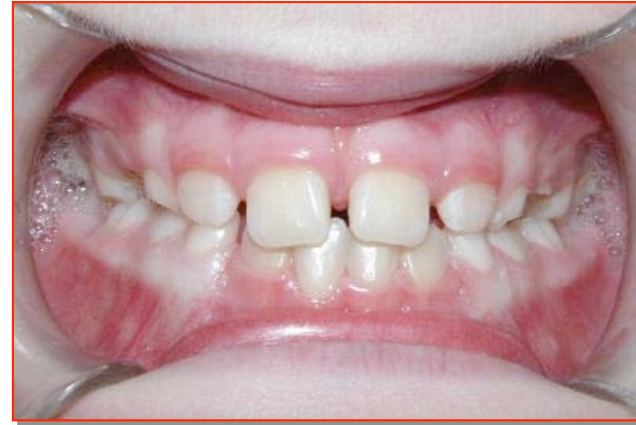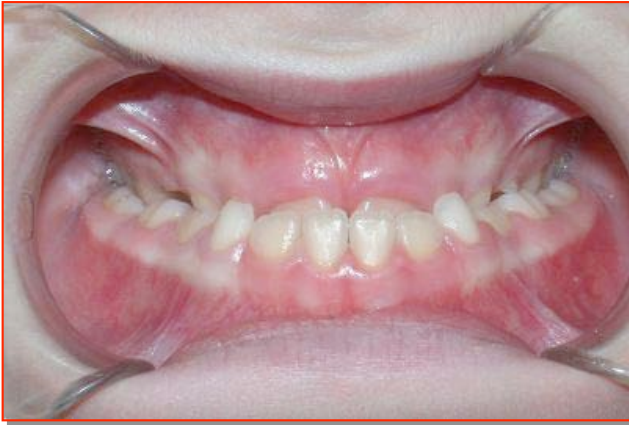## FINAL PRIMERA FASE II



## CORREGIDA MORDIDA INVERTIDA



## SE HAN CONSERGUIDO LOS OBJETIVOS DE TRATAMIENTO



- COREGIDIDO LA MORDIDA CRUZADA ANTERIOR
- CORREGIDA LA SOBREMORDIDA
- MEJORADO LA DISCREPANCIA ÓSEA



FINALIZADO EL TRATAMIENTO INTERCEPTIVO DE LA PRIMERA FASE DE TRATAMIENTO A LA PACIENTE SE LA IRÁ CONTROLANDO PERIODICAMENTE HASTA QUE COMPLETE EL RECAMBIO DENTARIO. EN ESTE MOMENTO, SI ES NECESARIA UNA SEGUNDA FASE DE TRATAMIENTO (TTO CORRECTIVO), SE VOLVERÁN A REALIZAR LAS PRUEBAS DE ESTUDIO PARA DESARROLLAR EL NUEVO PLAN DE TRATAMIENTO.