



CASO CLINICO

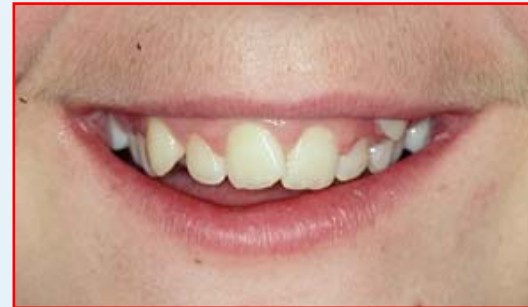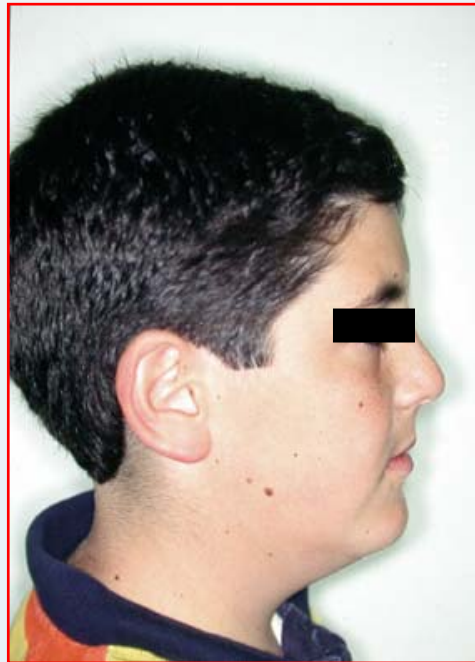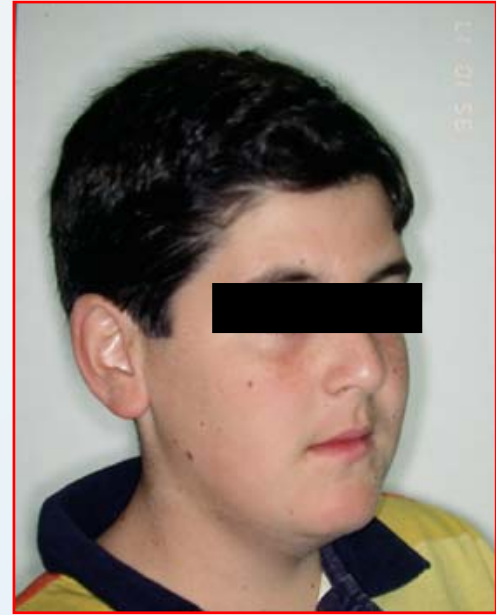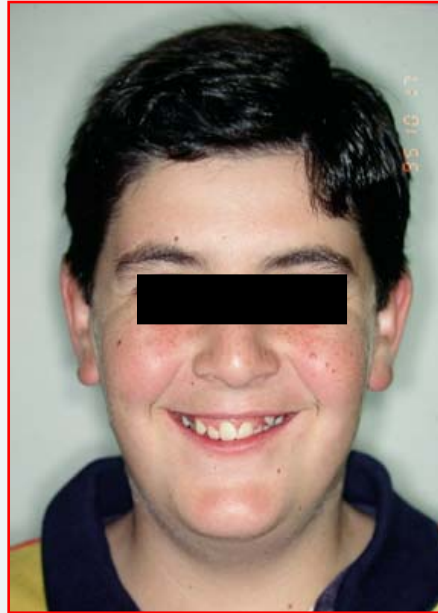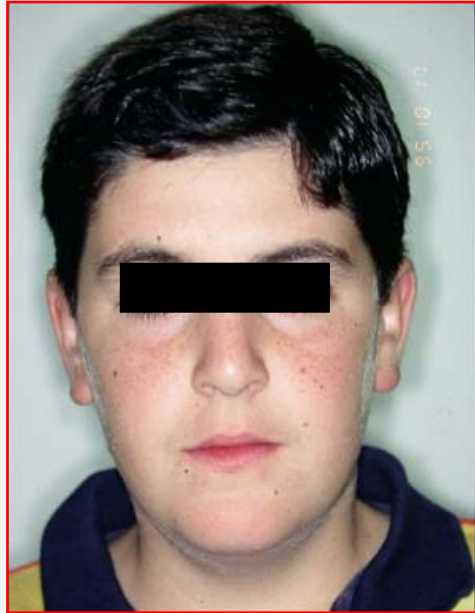TRATAMIENTO CORRECTIVO

COMPRESIÓN MAXILAR CON APIÑAMIENTO

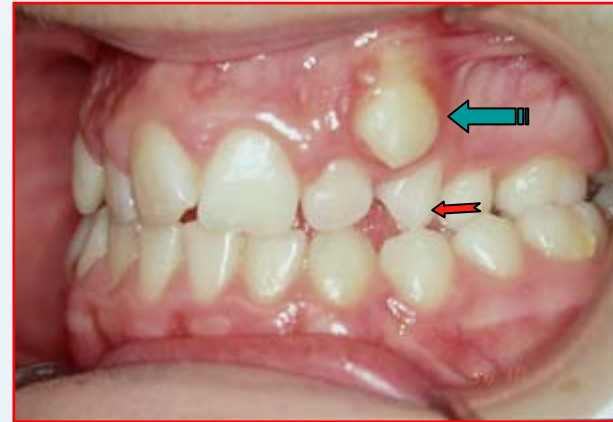
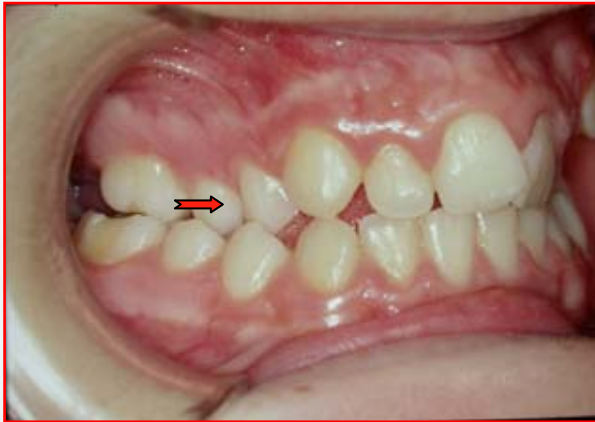CASO CLÍNICO

DIAGNÓSTICO

- CLASE II DENTARIA
- COMPRESION MAXILAR BILATERAL
- APIÑAMIENTO DENTARIO
- CANINO SUP IZQUIERDO EN VESTIBULOGRESIÓN
- LÍNEA MEDIA SUPERIOR DESPLAZADA A LA IZQUIERDA
- LABIOS COMPETENTES

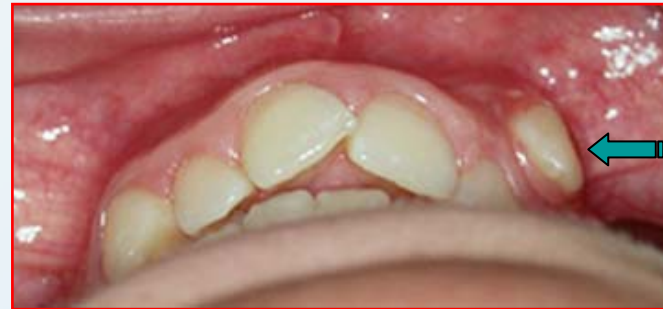
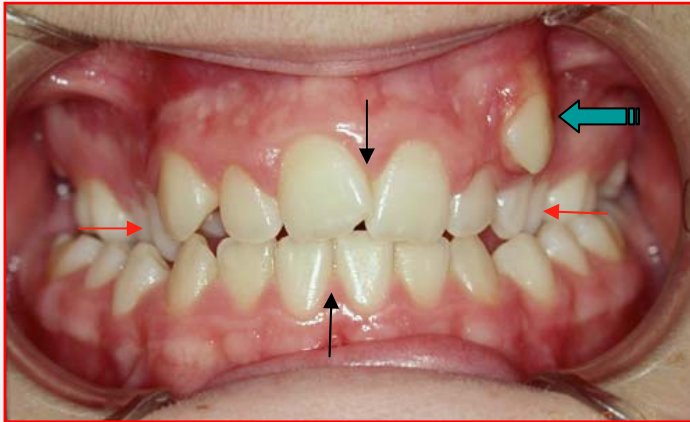
DIAGNÓSTICO



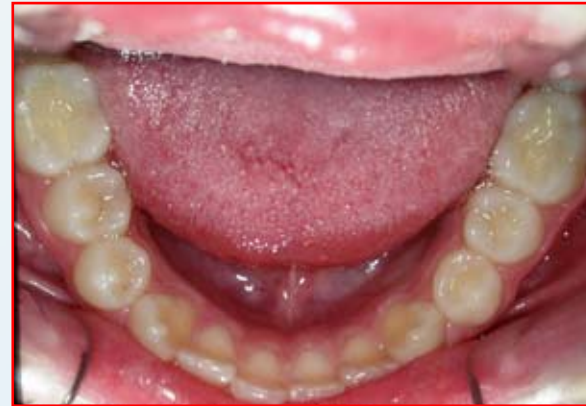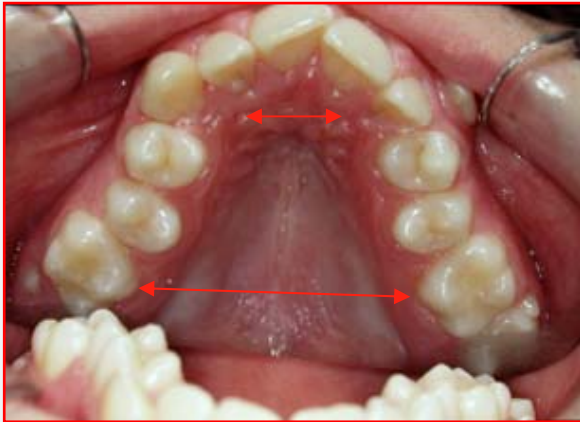
- MORDIDA CRUZADA BILATERAL →
- 23 VESTIBULOGRESION ←

DIAGNÓSTICO



- COMPRESION MAXILAR BILATERAL → ←
- APIÑAMIENTO DENTARIO
- NO ESPACIO PARA CANINO SUP IZQUIERDO ←
- LINEA MEDIA SUPERIOR DESPLAZADA A LA IZQUIERDA ↓

DIAGNÓSTICO



- MAXILAR EN “V”

CASO CLÍNICO

OBJETIVOS DE TRATAMIENTO

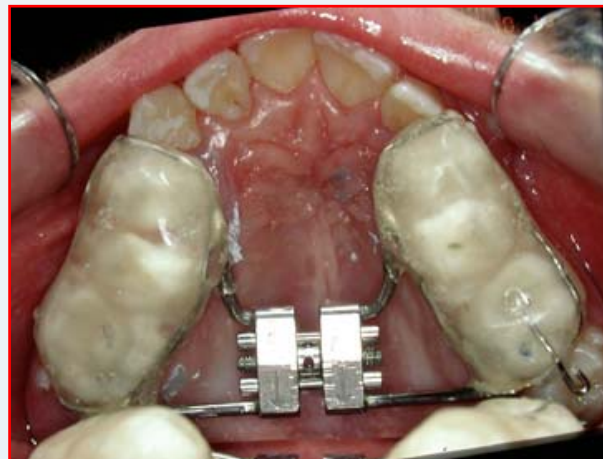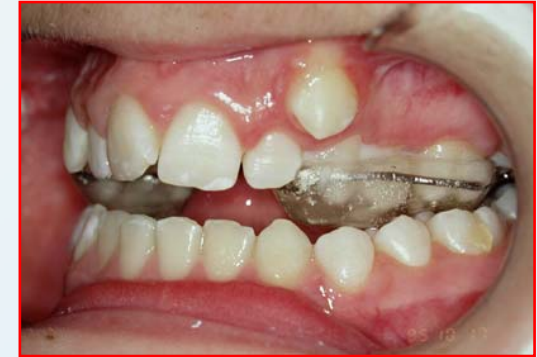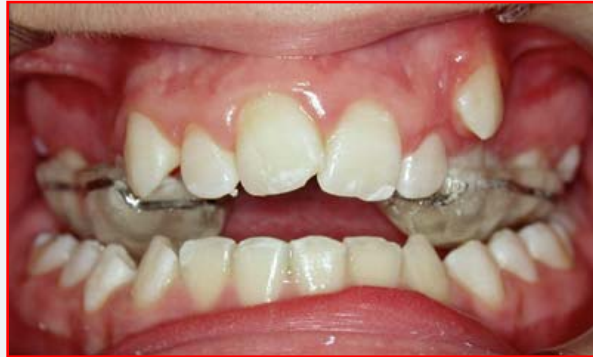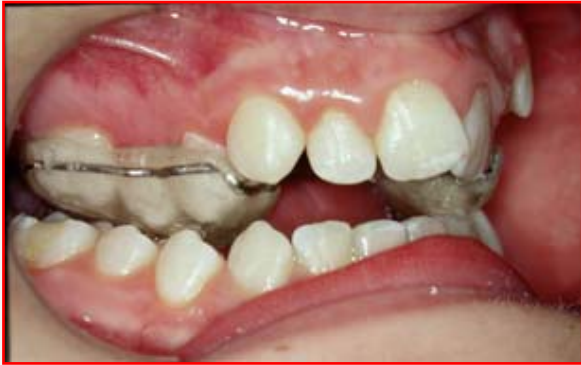- EXPANSION MAXILAR
- CONSEGUIR ESPACIO DE DISCREPANCIA
- ALINEAMIENTO DENTARIO
- CENTRAR LINEAS MEDIAS
- MECANICA CLASE II
- MEJORAR ESTETICA DENTAL
- OCLUSION FUNCIONAL
- MANTENER EL PERFIL

CASO CLÍNICO

TRATAMIENTO

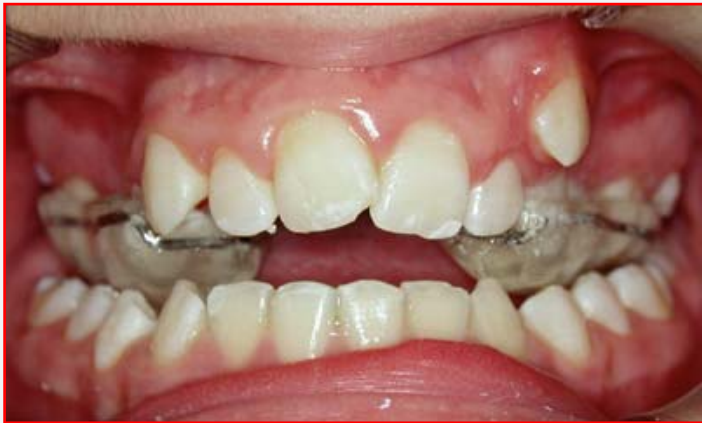- DISYUNTOR TIPO HYRAX
- ORTODONCIA FIJA
- TECNICA DE ROTH

TRATAMIENTO

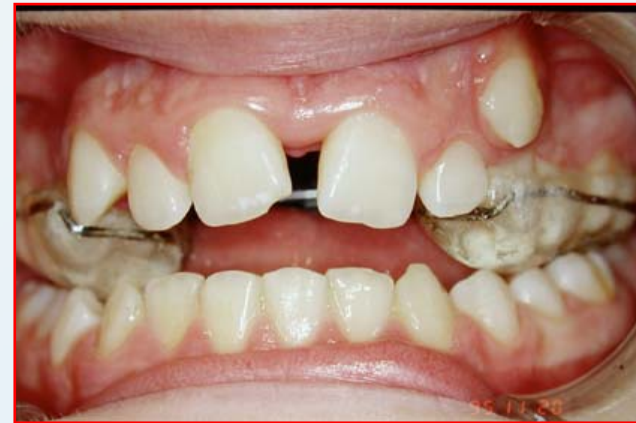

- DISYUNTOR TIPO HYRAX
DENTOCEMENTADO

TRATAMIENTO

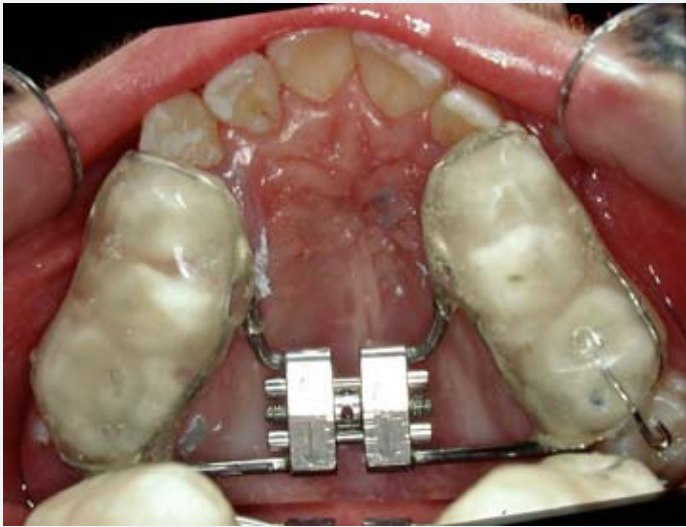

ANTES DE LA ACTIVACION

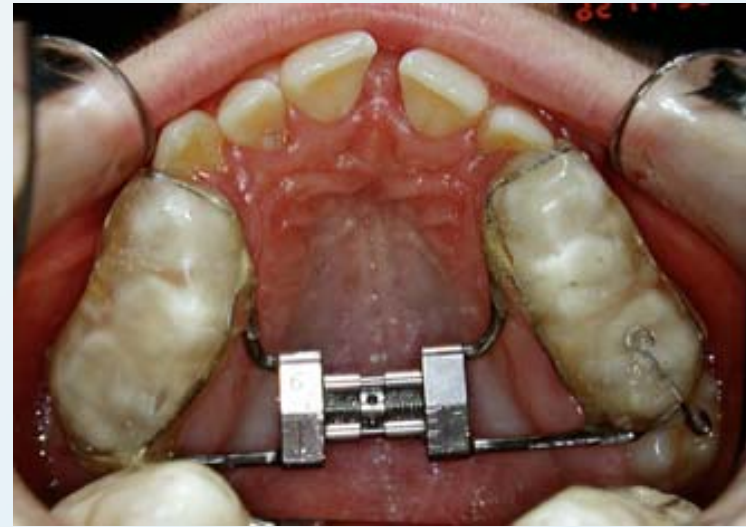

DEPUES DE LA EXPANSION
(los incisivos centrales se separan)

TRATAMIENTO

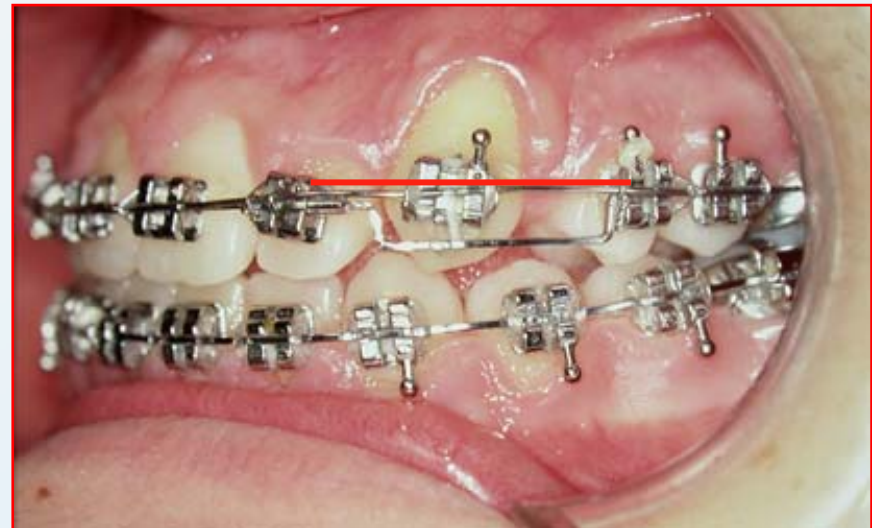
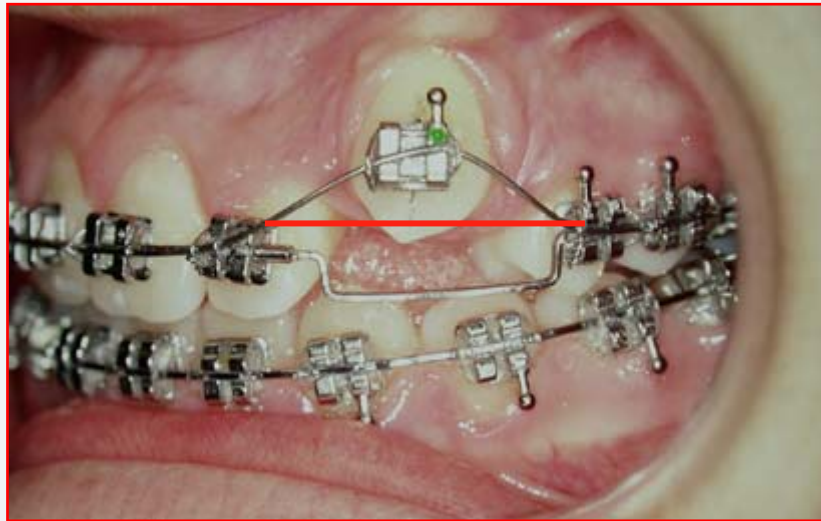


ANTES DE LA ACTIVACION



DEPUES DE LA EXPANSION
(los incisivos centrales se separan)

TRATAMIENTO



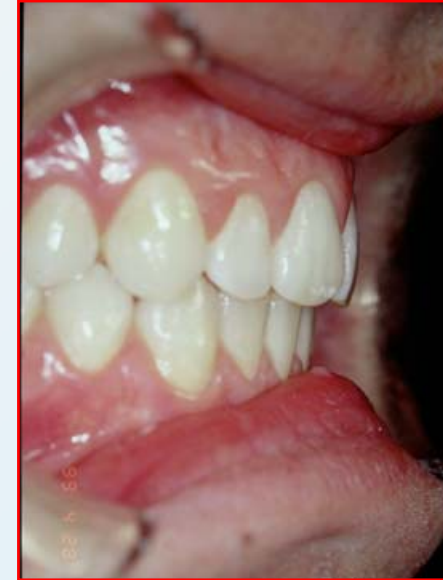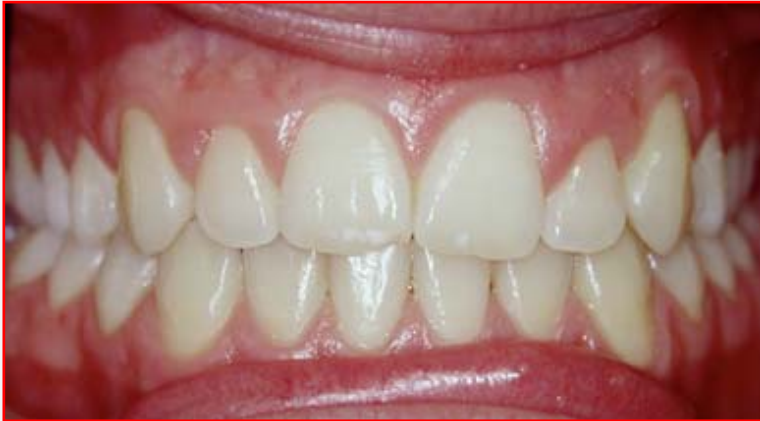- ORTODONCIA FIJA
- TECNICA DE ROTH
- UNA VEZ CONSEGUIDO EL ESPACIO SE DESCENDE EL CANINO

CASO CLÍNICO

OBJETIVOS DE TRATAMIENTO

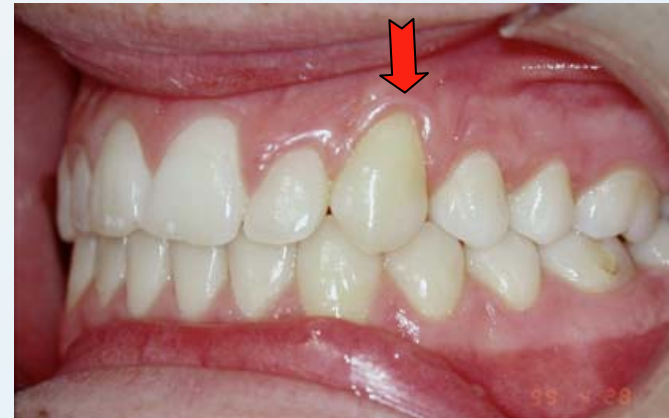
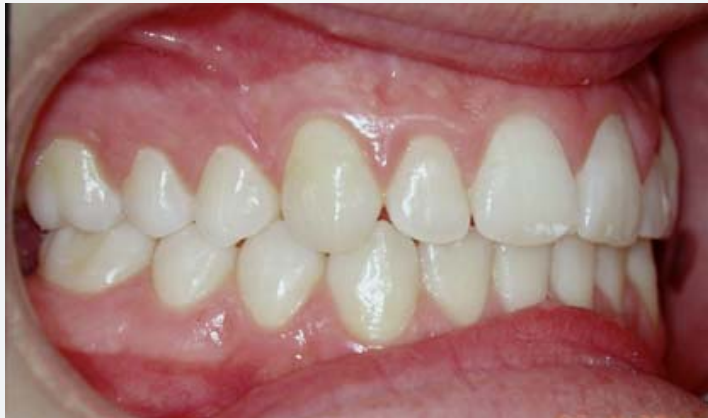- EXPANSION MAXILAR
- CONSEGUIR ESPACIO DE DISCREPANCIA
- ALINEAMIENTO DENTARIO
- CENTRAR LINEAS MEDIAS
- MEJORAR ESTETICA DENTAL
- OCLUSION FUNCIONAL
- MANTENER EL PERFIL

FINAL DEL TRATAMIENTO



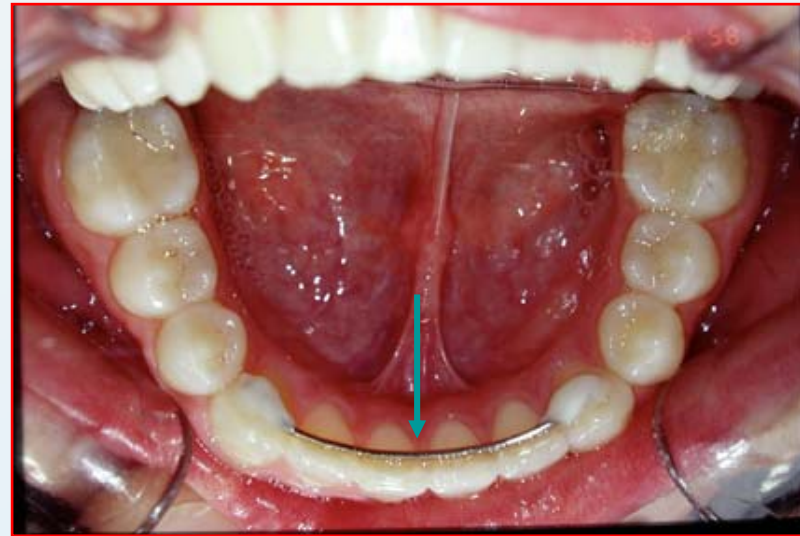
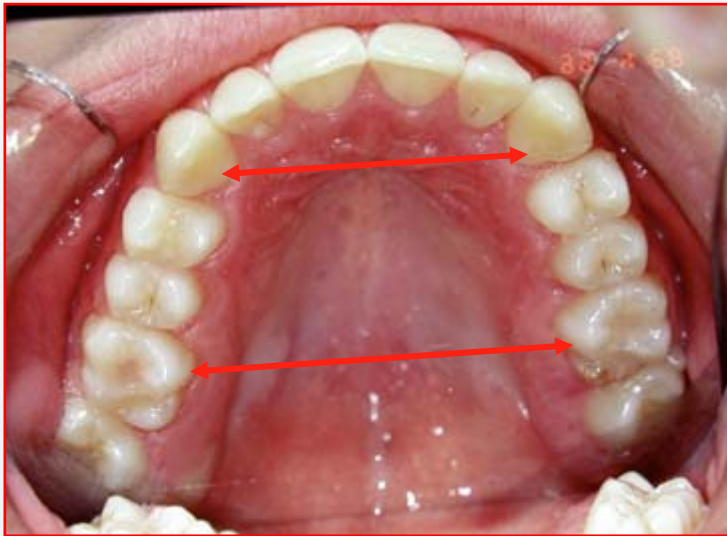
- CONSEGUIDOS LOS OBJETIVOS DE TRATAMIENTO
- LINEAS MEDIAS CENTRADAS
- EXPANSION MAXILAR

FINAL DEL TRATAMIENTO

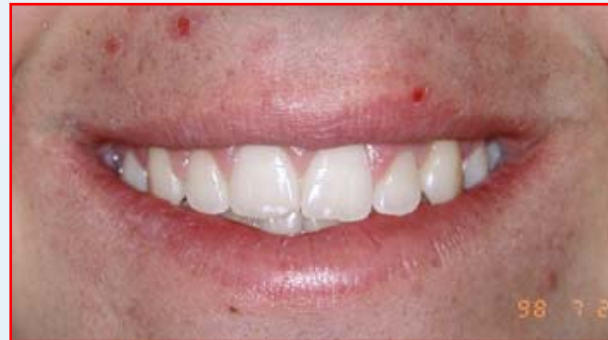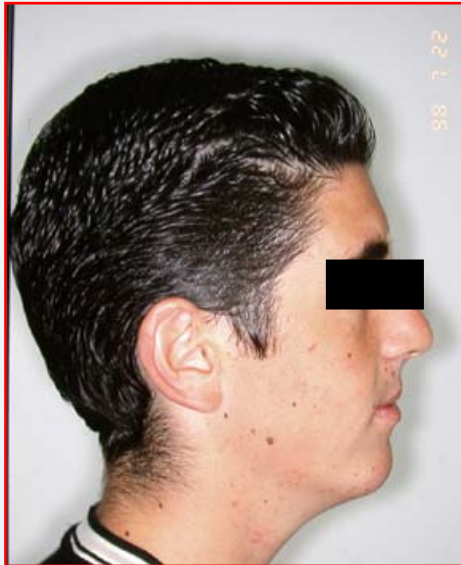
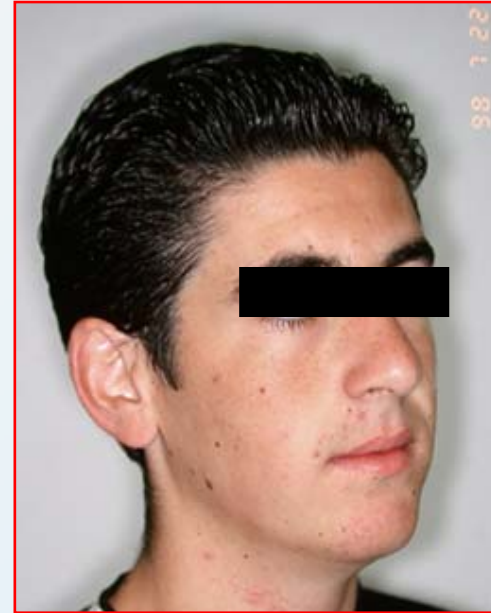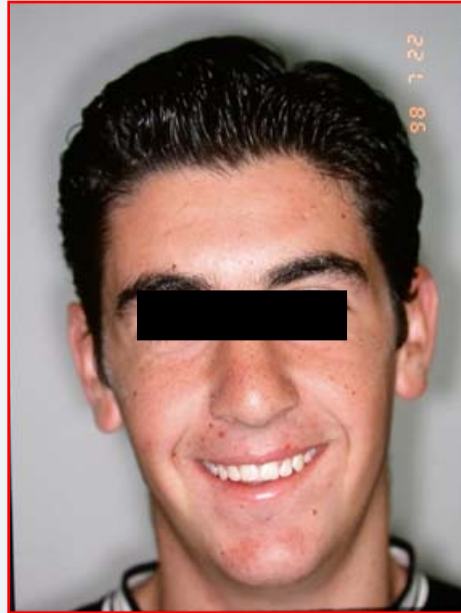
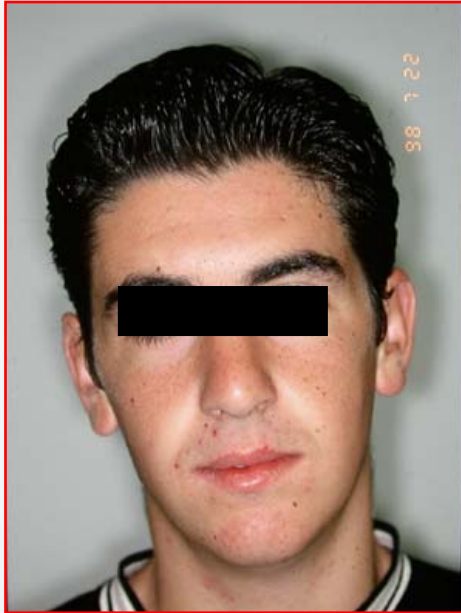


- CORREGIDA LA MORDIDA CRUZADA LATERAL
- CLASE I DENTAL
- SE HA CONSEGUIDO EL ESPACIO PARA 23 ↓

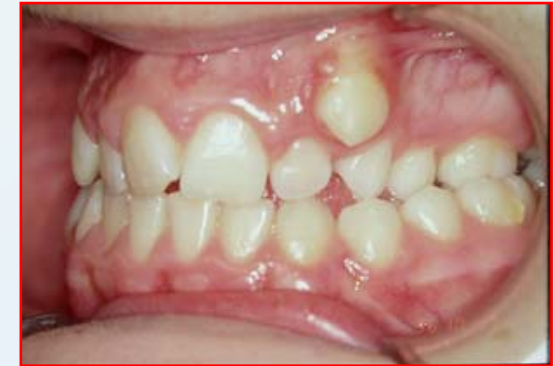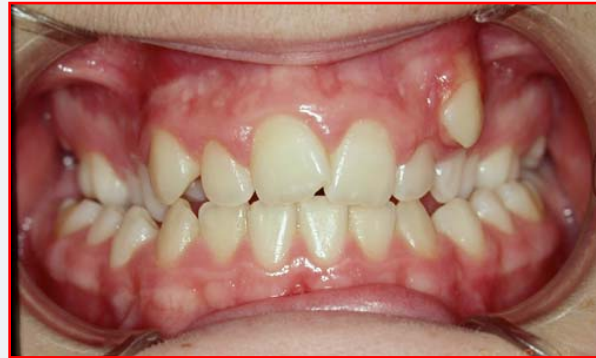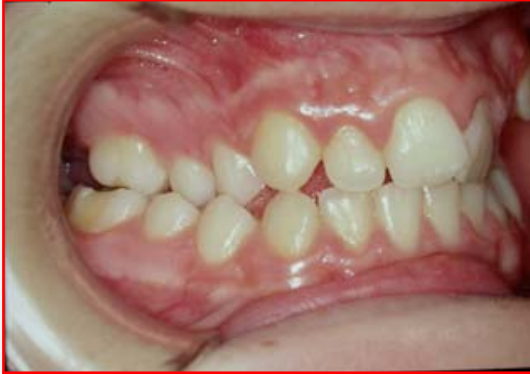FINAL DEL TRATAMIENTO



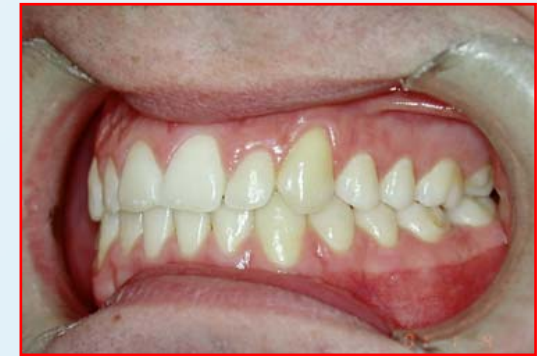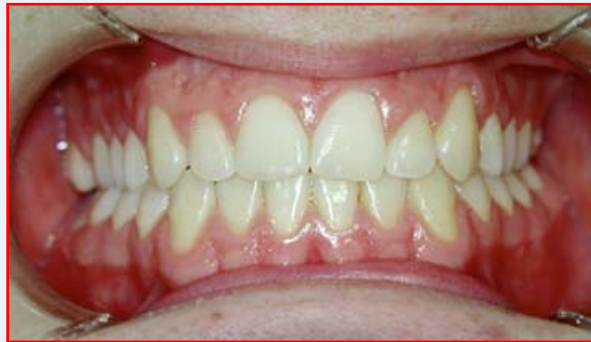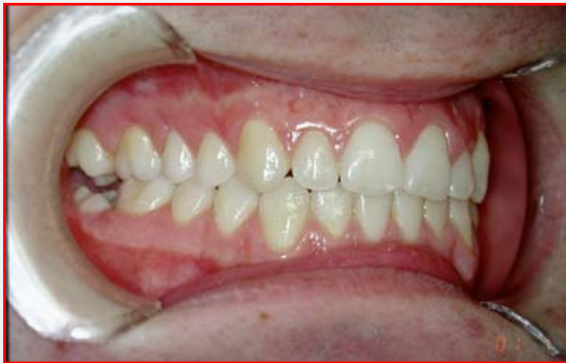- MAXILAR ENSANCHADO
- RETENCION LINGUAL ↓



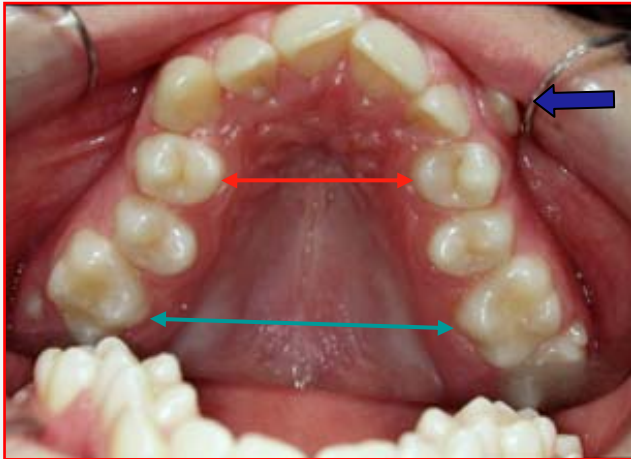
Inicial



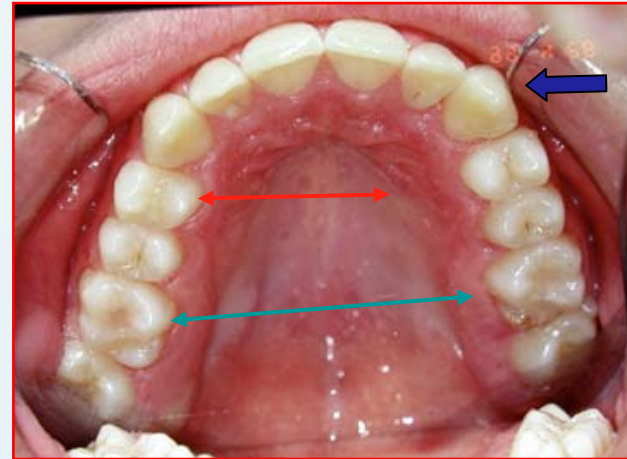
Final





Inicial

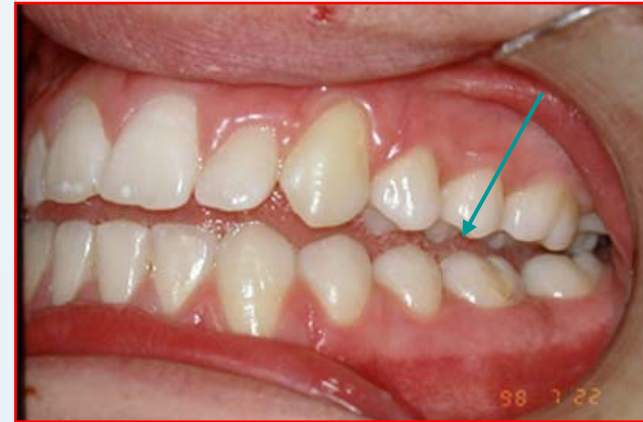
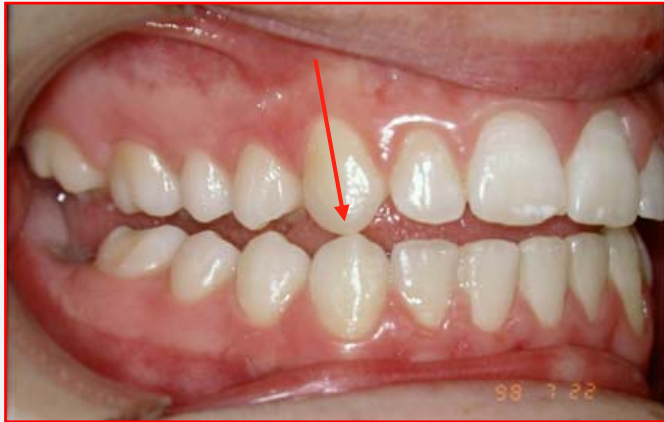
Final



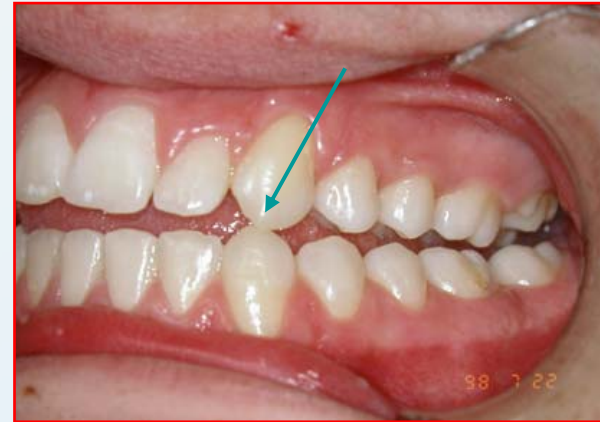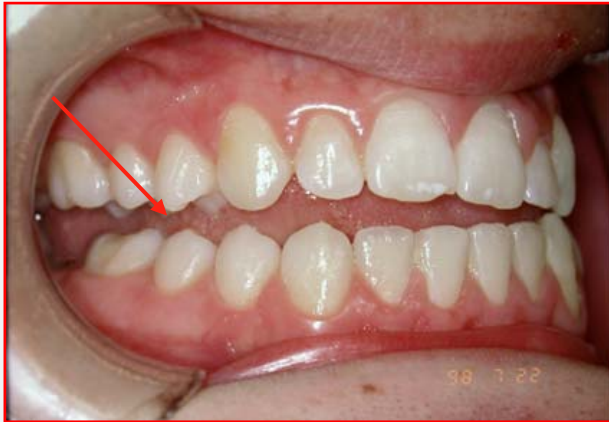- EXPANSION MAXILAR 

- CANINO 

OCCLUSION FUNCIONAL



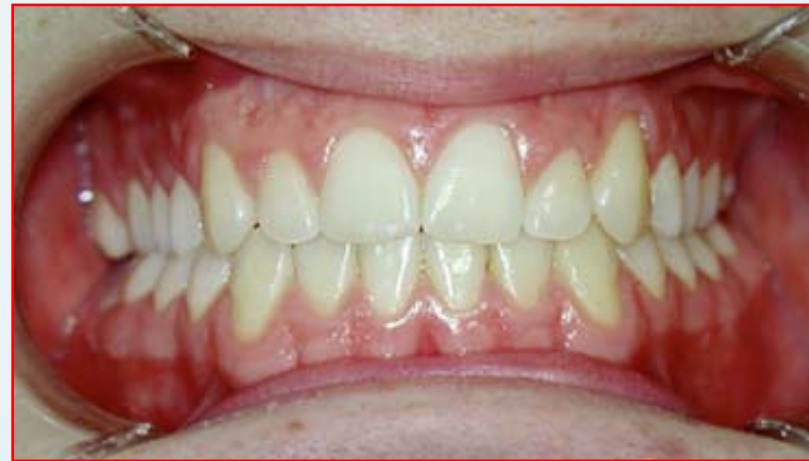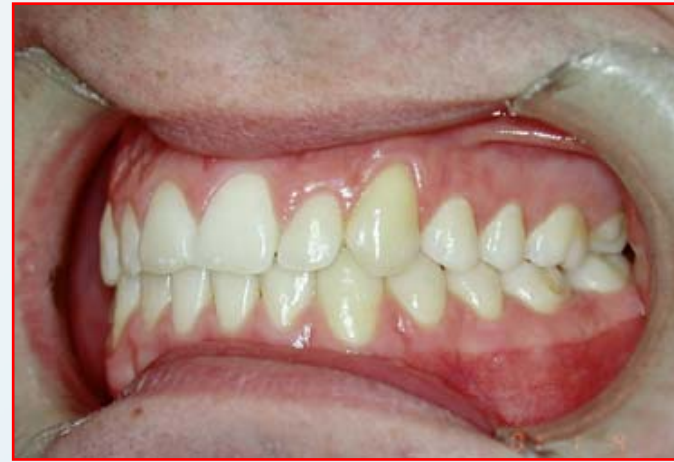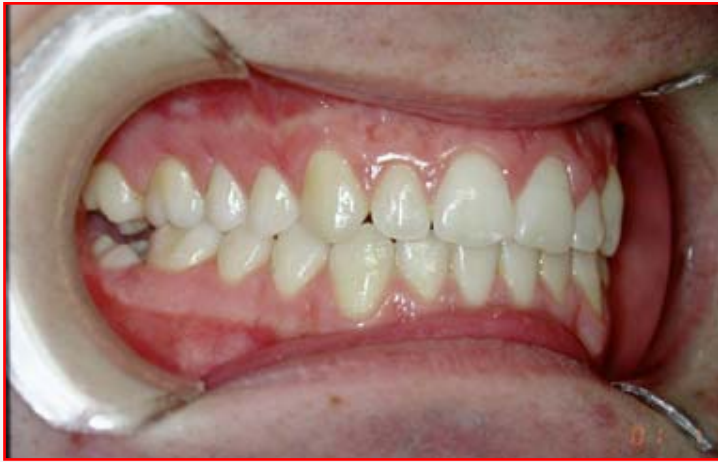- GUIA CANINA DERECHA ↘
- DISOCCLUSION EN EL LADO IZQUIERDO ↙
(cuando la mandíbula se desplaza a la derecha los únicos dientes que tocan son los caninos del lado derecho)

OCCLUSION FUNCIONAL



- GUIA CANINA IZQUIERDA ↙
- DISOCCLUSION EN EL LADO DERECHO ↘
(cuando la mandíbula se desplaza a la izquierda los únicos dientes que tocan son los caninos del lado izquierdo)

RETENCIÓN



RETENCIÓN

