



CASO CLÍNICO

TRATAMIENTO INTERCEPTIVO

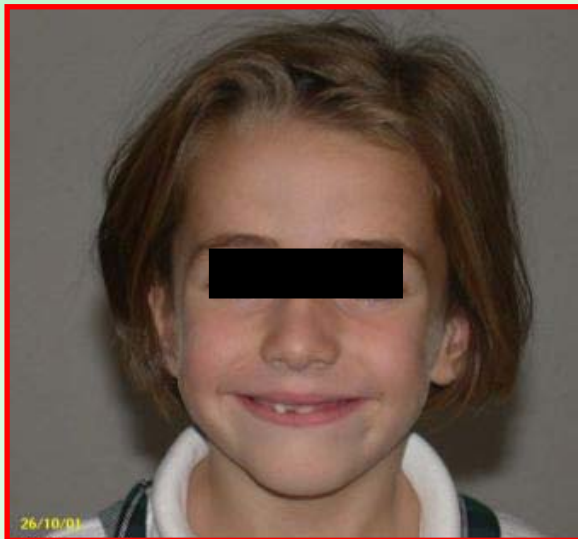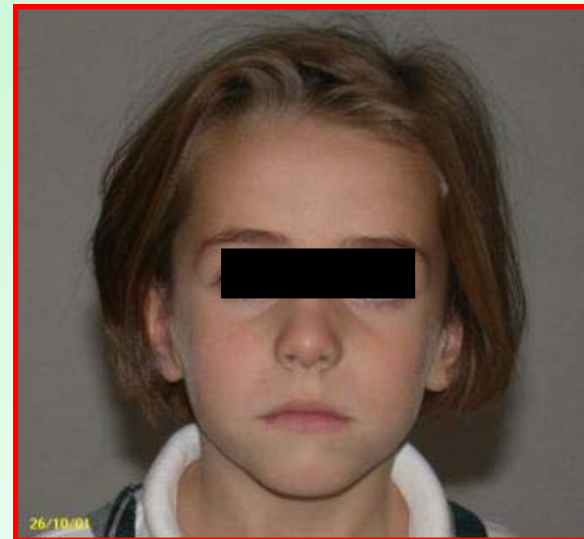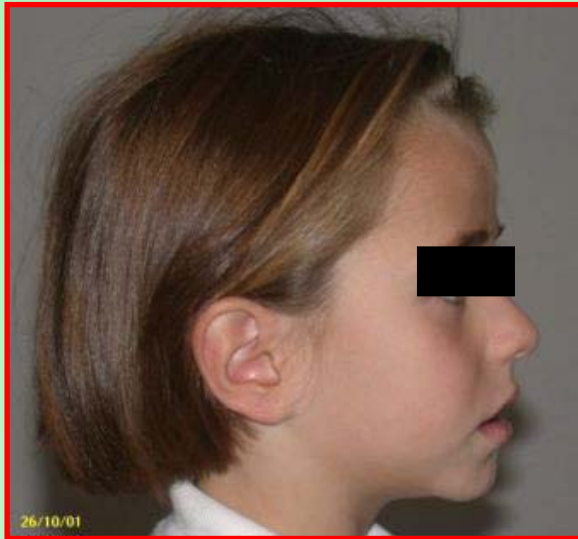MORDIDA ABIERTA CON COMPRESIÓN
MAXILAR

TRATAMIENTO INTERCEPTIVO

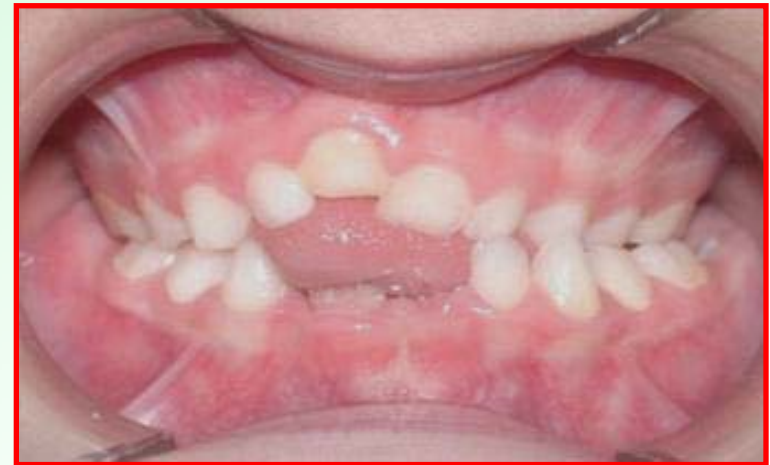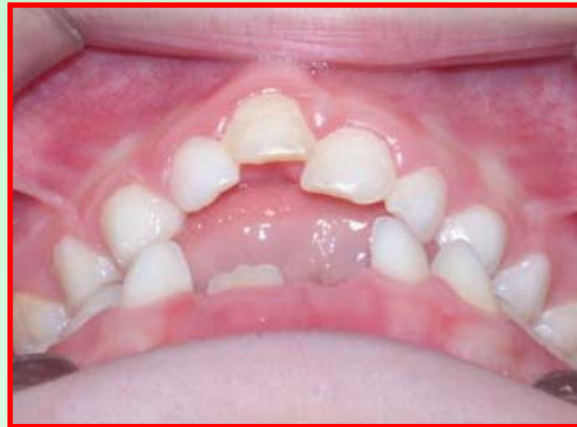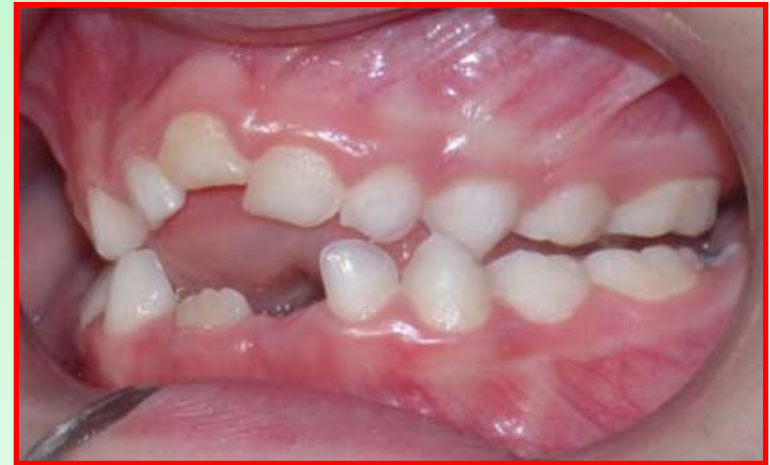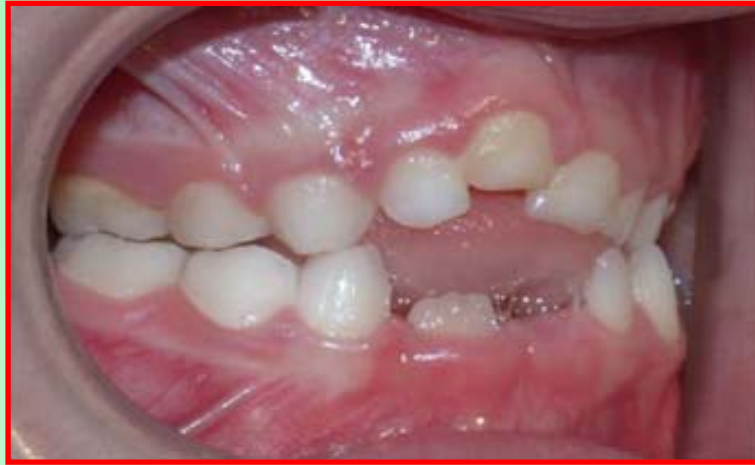DIAGNÓSTICO:

- PACIENTE DE 6 AÑOS DE EDAD
- DISCREPANCIA OSEO DENTARIA SEVERA
- COMPRESIÓN MAXILAR
- DESPLAZAMIENTO MANDIBULAR A LA IZQUIERDA
- MORDIDA ABIERTA
- HA USADO CHUPETE NO ANATÓMICO HASTA LOS TRES AÑOS
- DEGLUCIÓN INFANTIL

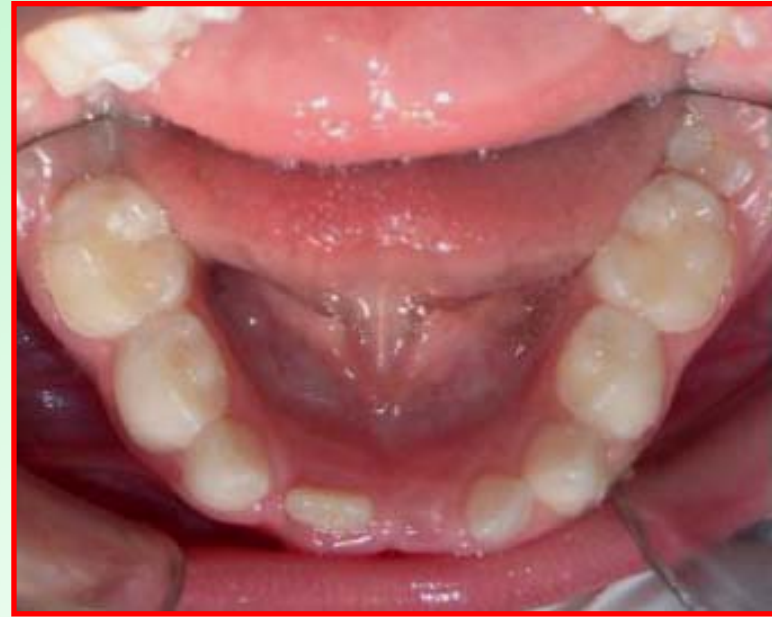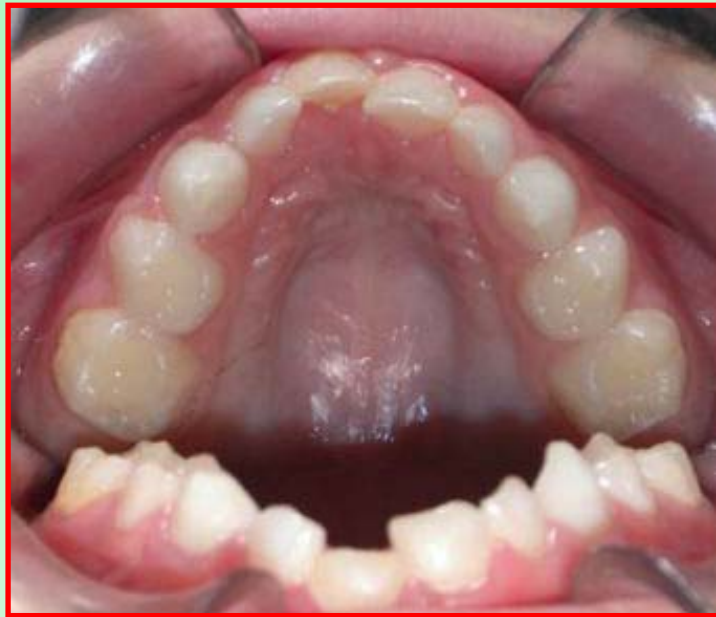DIAGNÓSTICO



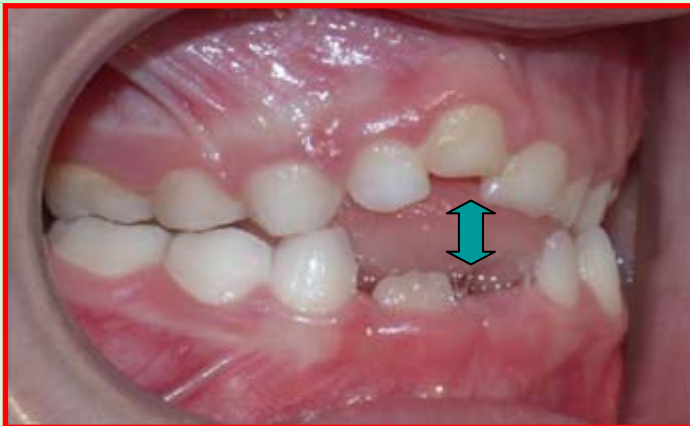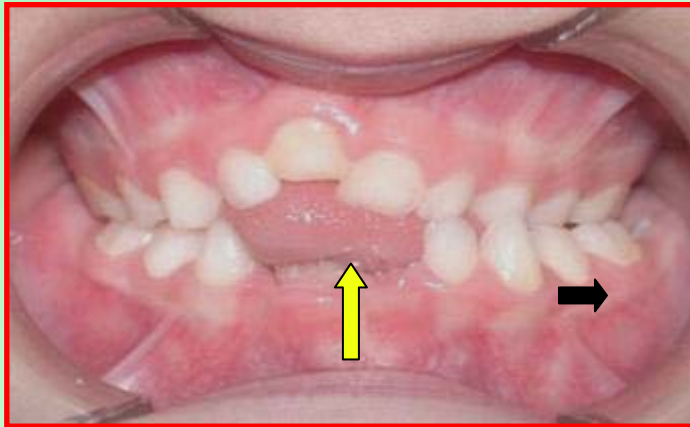DIAGNÓSTICO



DIAGNÓSTICO

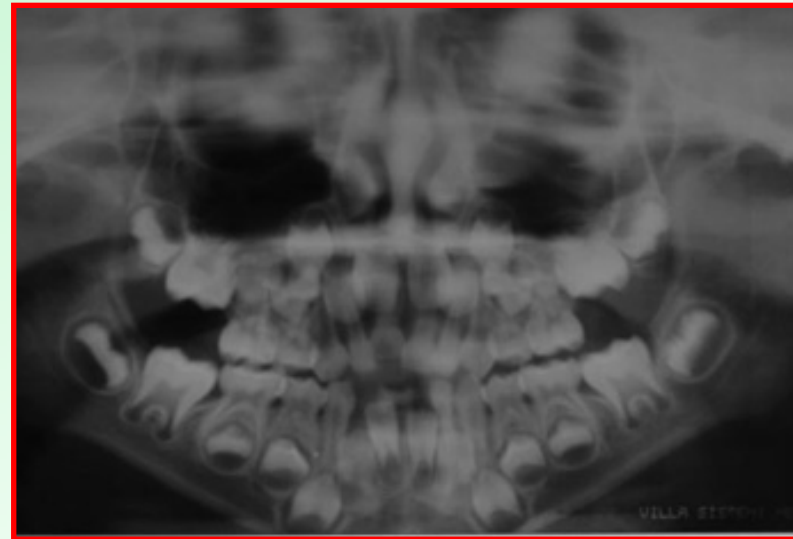
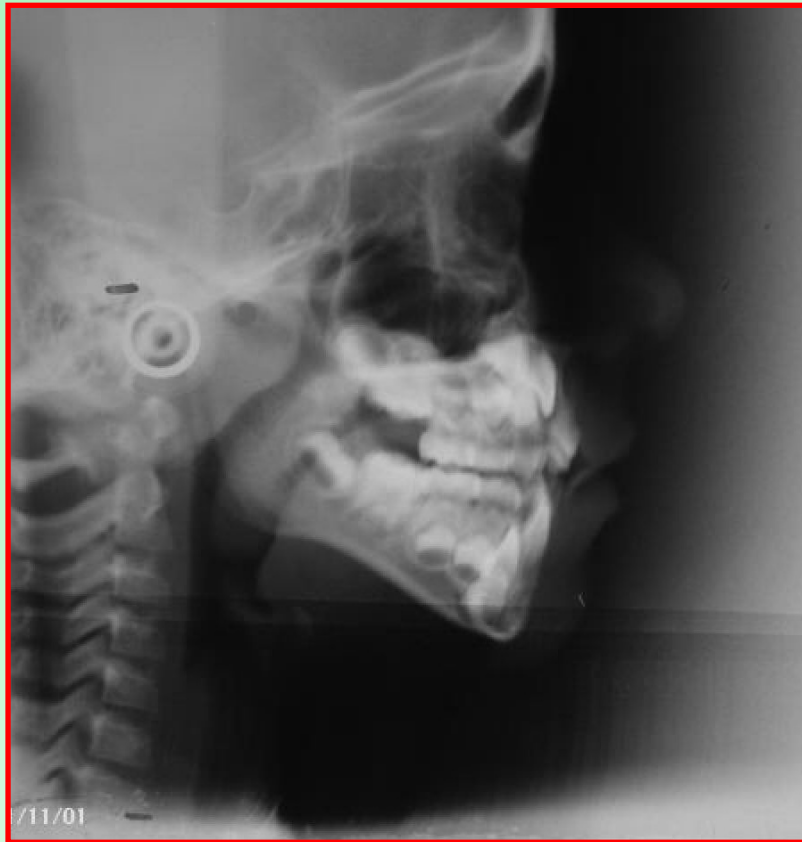

DIAGNÓSTICO



- COMPRESIÓN MAXILAR (MAXILAR ESTRECHO)
- DESPLAZAMIENTO MANDIBULAR A LA IZQUIERDA →
- DEGLUCIÓN INFANTIL (LA LENGUA VA HACIA DELANTE CUANDO EL NIÑO DEGLUTE) ↑
- MORDIDA ABIERTA (LOS DIENTES SUPERIORES ESTÁN SEPARADOS DE LOS INFERIORES) ⇅

DIAGNÓSTICO

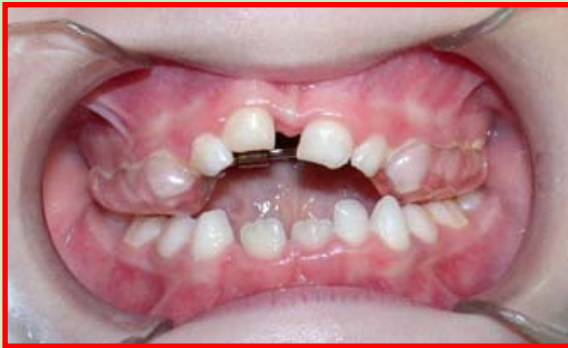

TRATAMIENTO

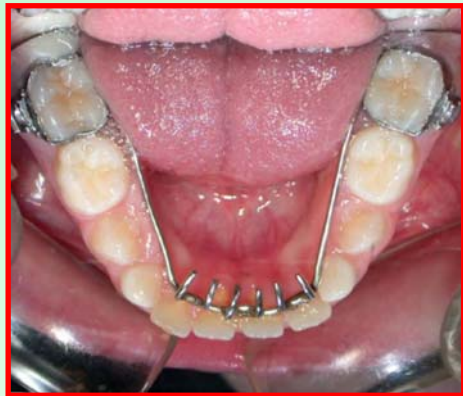PRIMERA FASE:

- DISYUNTOR TIPO HYRAX
- REJILLA LINGUAL INFERIOR
- BARRA PALATINA BAJA
- NECESITARÁ UNA SEGUNDA FASE DE TRATAMIENTO CUANDO COMPLETE EL RECAMBIO DENTARIO

TRATAMIENTO

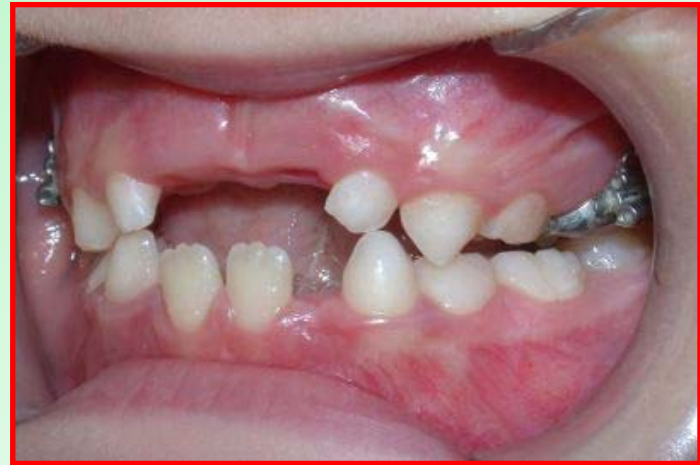
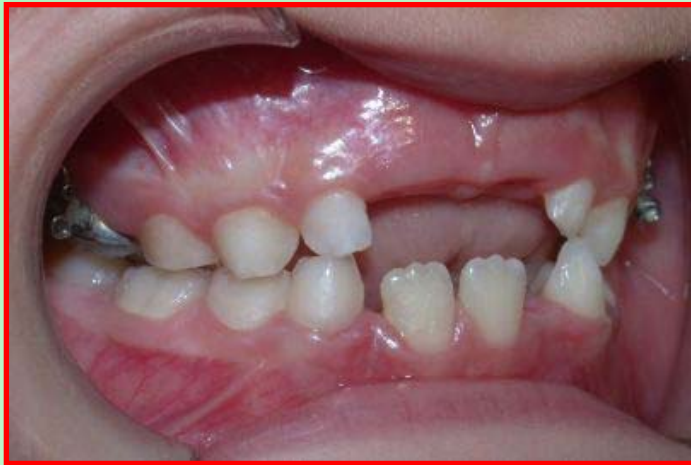
- DISYUNTOR TIPO HYRAX (REALIZA LA EXPANSIÓN MAXILAR)

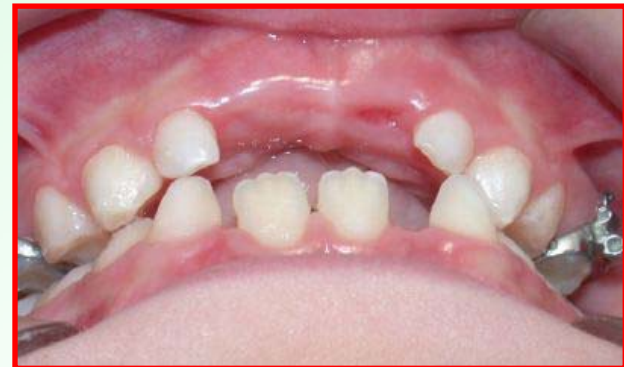
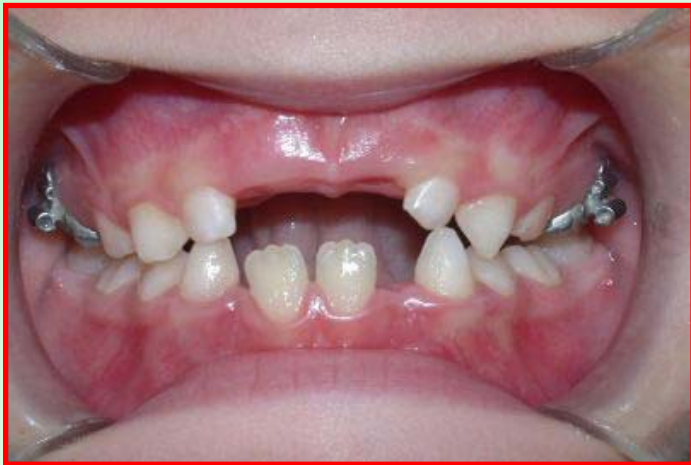
- REJILLA LINGUAL (IMPIDE QUE LA LENGUA SE INTERPONGA ENTRE LOS DIENTES EN LA DEGLUCIÓN)

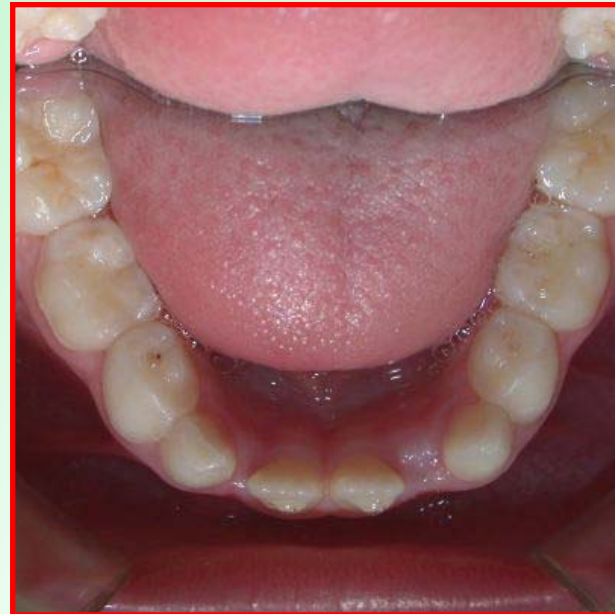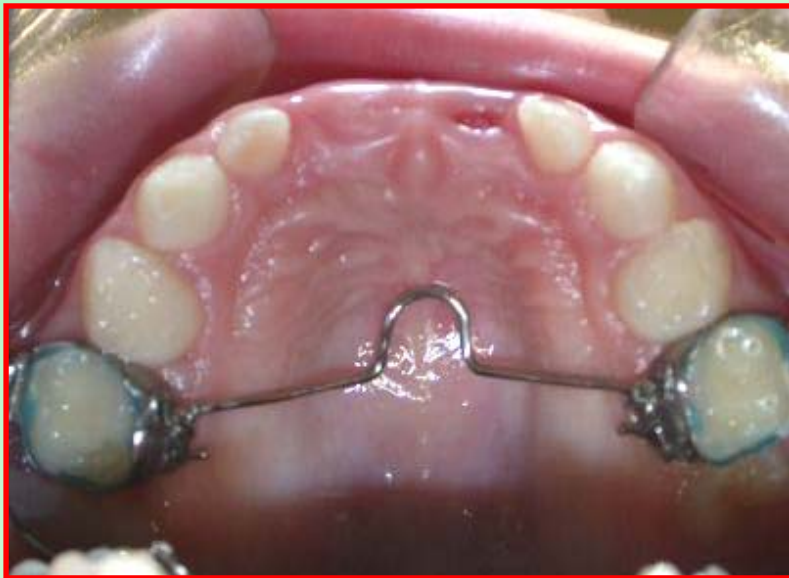TRATAMIENTO



FASE INTERMEDIA



TRATAMIENTO



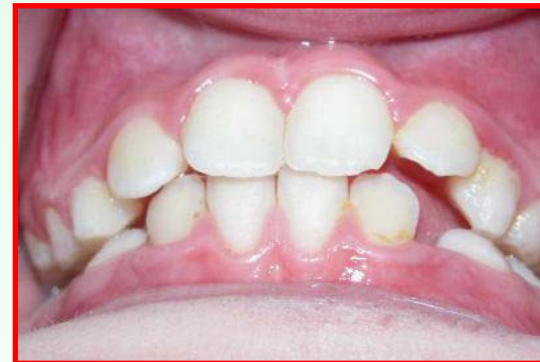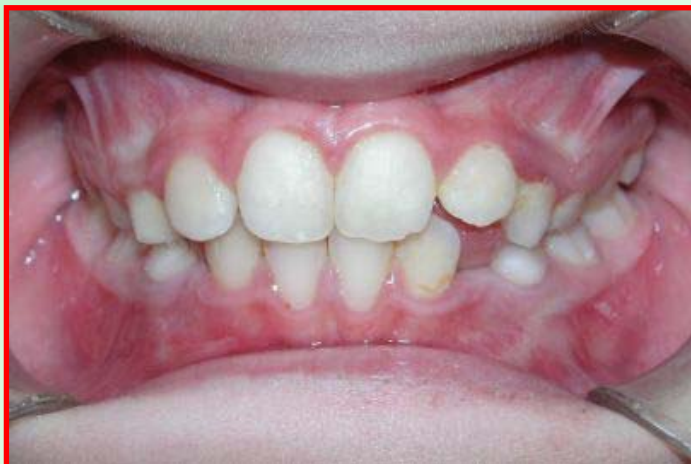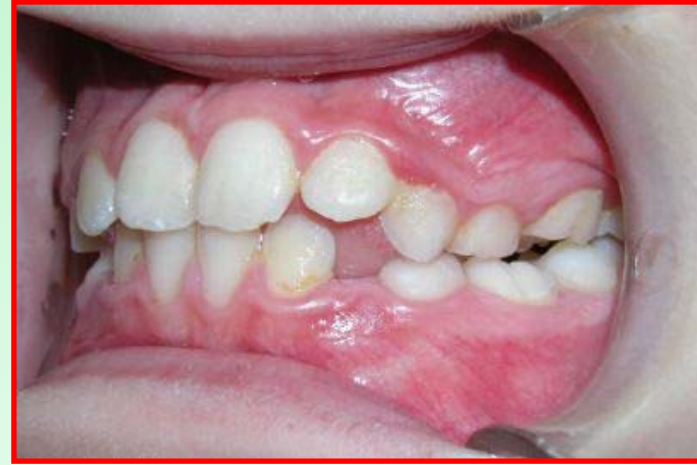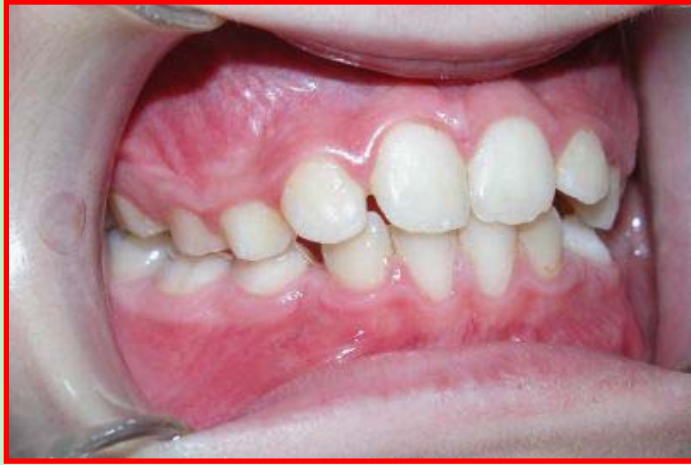- **BARRA PALATINA BAJA** (MANTIENE LA EXPANSIÓN REALIZADA Y CONTROLA EL CRECIMIENTO VERTICAL DEL PACIENTE)

OBJETIVOS DE TRATAMIENTO

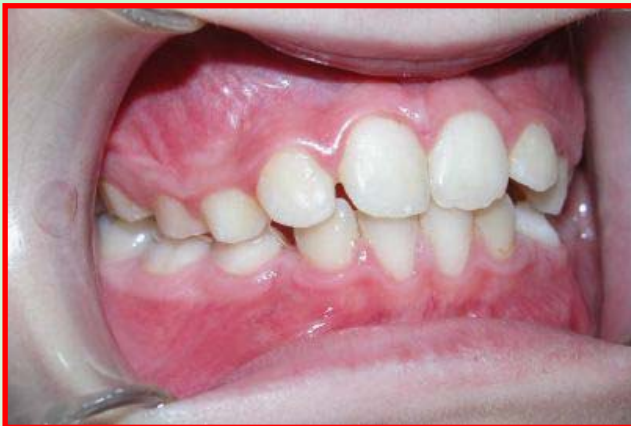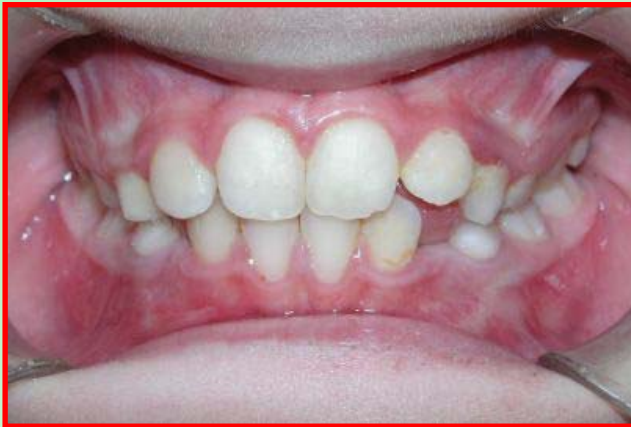PRIMERA FASE:

- EXPANSIÓN MAXILAR
- CORREGIR DESPLAZAMIENTO MANDIBULAR
- CERRAR MORDIDA ABIERTA
- CORREGIR HÁBITO DE DEGLUCIÓN INFANTIL

OBJETIVOS DE TRATAMIENTO



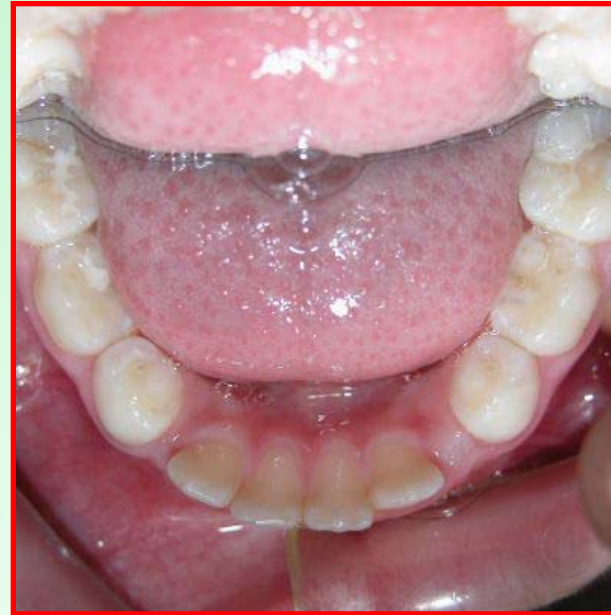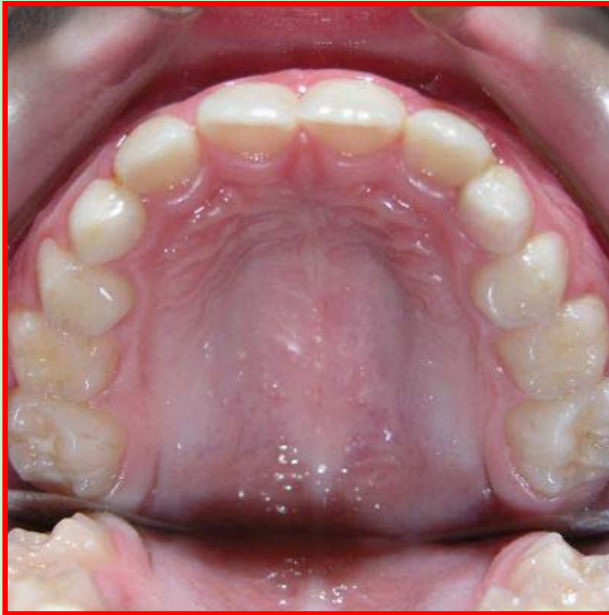OBJETIVOS DE TRATAMIENTO



SE HA CORREGIDO:

- LA COMPRESIÓN DEL MAXILAR
- EL DESPLAZAMIENTO MANDIBULAR A LA IZQUIERDA
- LA MORDIDA ABIERTA
- EL HÁBITO DE DEGLUCIÓN INFANTIL

OBJETIVOS DE TRATAMIENTO



- DEJAMOS FINALIZAR EL RECAMBIO DENTARIO PARA COMPLETAR EL TRATAMIENTO DE ORTODONCIA